Aus der Chirurgischen Universitäts-Klinik zu Marburg.
Direktor: Professor Dr. A. Läwen.

Ueber Spondylitis tuberculosa in der Chirurgischen Universitätsklinik zu Marburg mit besonderer Berücksichtigung der Fälle mit Spangenbildung an den Wirbeln.

Inaugural-Dissertation

zur

Erlangung der Doktorwürde

in der

Medizin, Chirurgie und Geburtshilfe

der

Hohen Medizinischen Fakultät

der Philipps-Universität zu Marburg

vorgelegt von

Ludwig Neudörffer
Med. Prakt. aus Flammersfeld.

MARBURG
Buchdruckerei von Joh. Hamel
1927

Angenommen von der medizinischen Fakultät Marburg
am 23. März 1927.

Gedruckt mit Genehmigung der Fakultät.

Referent: Professor Dr. A. Läwen.

R. UNIV.
BIBLIOTHEEK
LEIDEN

Die Spondylitis tuberculosa ist ein wegen ihrer Häufigkeit und ihrer praktisch sehr großen Bedeutung in der Literatur der älteren und neueren Zeit sehr oft erwähntes und in ihrem Wesen von namhaften Autoren ausführlich besprochenes Krankheitsbild, zu dessen Kenntnis und Klärung im Folgenden ein weiterer Beitrag geliefert werden soll, indem das Material der Chirurgischen Universitätsklinik zu Marburg einerseits nach seiner Verteilung auf die beiden Geschlechter und auf die verschiedenen Dezennien, anderseits inbezug auf die Häufigkeitserkrankung der 3 Wirbelsäulenabschnitte und schließlich der einzelnen Wirbel statistisch verarbeitet wird; außerdem soll aber, angeregt von Herrn Prof. Läwen und gestützt auf einige typische Fälle aus dem Marburger Material, ein in der Literatur bei dieser Erkrankung bisher nur wenig berührter Gesichtspunkt näher beleuchtet werden; es ist dies: die Spangenbildung an den Wirbeln.

Dabei läßt es sich nicht vermeiden, auf das über Spondylitis tuberculosa bisher in der Literatur Bekannte einzugehen und es mit unseren eigenen Erfahrungen zu vergleichen. Ich stütze mich hierbei hauptsächlich auf die älteren größeren Arbeiten von v. Billroth und Menzel aus dem Jahre 1871, von Vulpius (1899), die kleineren von Sigal und Egis (1897). In den letzten 20 Jahren sind erschienen die Arbeiten von Wullstein, Hayashi und Matsuoka, Straube, Seemann, zur Nedden, Lobett und Valtancoli.

Das hier verarbeitete Material umfaßt aus den letzten 5 Jahren 112 Fälle von Spondylitis tuberculosa; hinzu kommen noch 114 Fälle aus den vorhergehenden 10 Jahren, sodaß sich die Arbeit auf 226 Fälle stützen kann. Das ist

bei weitem nicht das gesamte Material von Wirbelsäulentuberkulose, das hier im angegebenen Zeitraum zur Beobachtung kam. Ein großer Teil ist poliklinisch, d. h. ambulant behandelt worden. Infolgedessen konnten die genauen Angaben, wie sie für diese Arbeit nötig waren, jetzt nicht mehr erhoben werden. Außerdem waren eine ganze Reihe von den vorhandenen Krankengeschichten unvollständig, einige sogar überhaupt nicht mehr auffindbar; sie konnten natürlich ebenfalls nicht berücksichtigt werden. Vorausschickend möchte ich besonders betonen, daß hier nur solche Fälle in Betracht gezogen sind, die nach Anamnese, klinischen Befund, Röntgenbild und späteren Verlauf sicher als Spondylitis tub. erkannt und gedeutet werden konnten.

Wenden wird uns nun zunächst der Beteiligung der beiden Geschlechter an der tuberculösen Erkrankung der Wirbelsäule zu, so ergibt sich dabei Folgendes: Es überwiegen die erkrankten Männer die Weiber um 9,8 % und es waren befallen die:

Männer in 54,9%
Weiber „ 45,1% aller Fälle.

Diese Zahlen stimmen gut überein mit den Ergebnissen Wullsteins, der aus 16 Statistiken mit 6951 Spondylitiserkrankungen das männliche Geschlecht mit 53,3, das weibliche mit 46,7% vertreten fand. Aehnlich waren die Werte, die zur Nedden aus dem Material der Chirurgischen Klinik in Göttingen berechnete; sie fand in 312 Fällen die Männer mit 54%, die Frauen mit 46% beteiligt. Nach Hayashi und Matsuoka war das Verhältnis Männer zu Weiber in 700 Fällen 54,7% zu 45,3%, nach Hugelshofer unter 215 Erkrankten 51,6% zu 48,4%, nach Wullstein 54% zu 46%, nach Lorenz in 251 Fällen 51% zu 49% und nach Melhorn in 71 Fällen 51% zu 49%.

Für die Verteilung unserer Spondylitisfälle auf die verschiedenen Dezennien konnte ebenfalls das gesamte Material verwertet werden, da das Alter der Patienten in allen Fällen

Beteiligung der Dezennien an der tuberculösen Wirbelsäulenerkrankung.

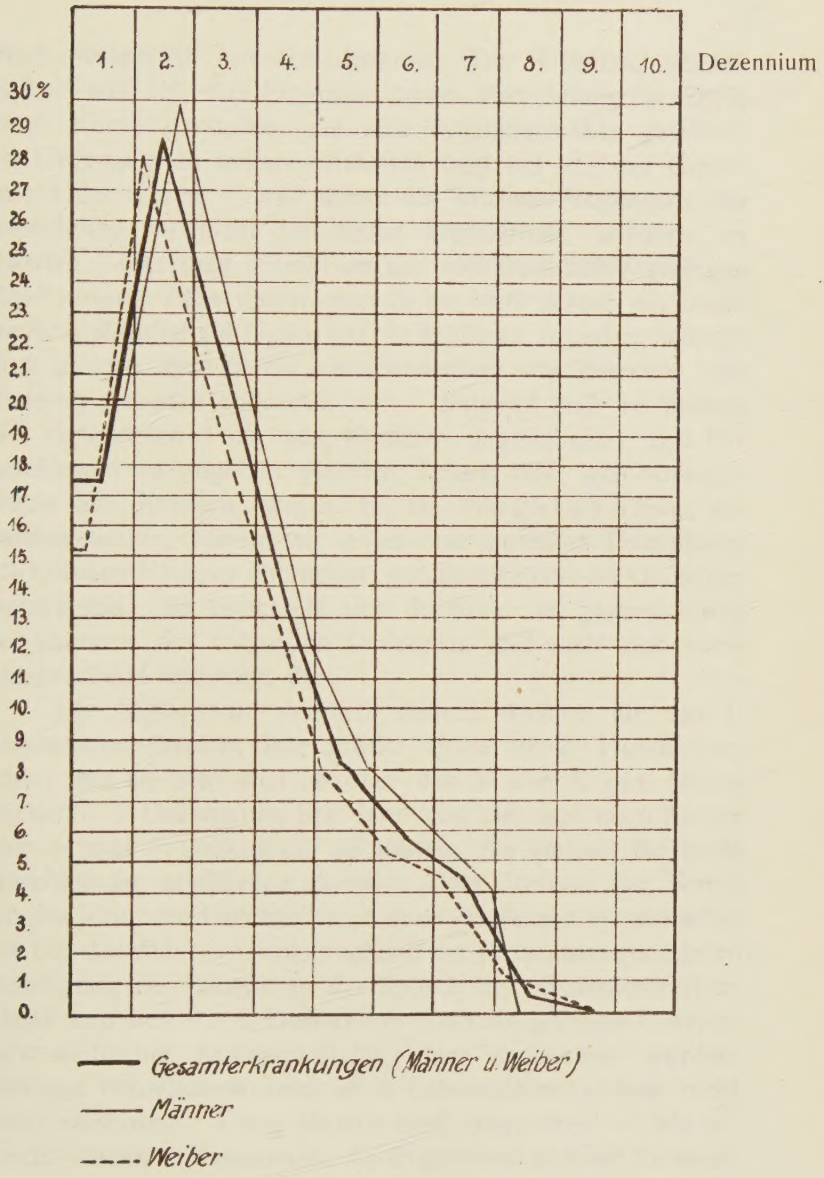

Die Kurven wurden der Übersichtlichkeit halber etwas seitlich gegeneinander verschoben.



Digitized by the Internet Archive
in 2026

https://archive.org/details/IA41556027_0017

noch festgestellt werden konnte. Der Uebersichtlichkeit halber will ich das Ergebnis dieser Berechnung in Form einer Kurve darstellen, die sich folgendermaßen gestaltet: Im Gegensatz zu anderen Arbeiten liegt bei uns der Gipfelpunkt der Kurve — und damit der höchste Prozentsatz der Beteiligung — nicht im ersten Dezennium, sondern im zweiten. Das mag einmal an der verhältnismäßig geringen Zahl unserer Fälle liegen, was ja an sich schon ein ungenaueres Resultat im Gegensatz zu größeren Arbeiten bedingt, zum andern Male in der Verschiedenheit des Materials, das anderen Arbeiten zugrunde liegt. Während sich bei andern die verwerteten Fälle aus Kindern, Jugendlichen und Erwachsenen zu ungefähr gleichen Teilen, oder gar vorzugsweise aus Kindern, wie z. B. bei Hugelshofer, zusammensetzen, haben wir einen nur geringen Prozentsatz an kranken Kindern überhaupt und damit auch an kindlicher Spondylitis. So verschiebt sich die Kurve im ganzen etwas zu Gunsten der folgenden Dezennien und stellt sich dementsprechend wie folgt dar:

Sie beginnt in ziemlich steilem Anstieg für das 1. Dezennium, erreicht ihre größte Höhe im 2. Dezennium. Dann fällt sie sehr steil ab über das 3. und 4. zum (etwas flacher!) 5 Dezennium, um dann von hier aus noch flacher zum 6. und 7. Dezennium zu ziehen. Sie verläuft für beide Geschlechter annähernd parallel. Der Verlauf der Kurve für das weibliche Geschlecht ist aber im ganzen etwas flacher als bei den Männern, entsprechend der prozentual geringeren Beteiligung der Frauen an der Spondylitis tuberculosa überhaupt, und weil im 8. Dezennium noch ein geringer Prozentsatz weiblicher Kranker (1,2%) hier beobachtet wurden, während männliche Kranke im 8. Lebensjahrzehnt hier nicht mehr vorkamen. Ganz ähnlich sind, abgesehen — wie erwähnt — vom 1. Dezennium, die Ergebnisse anderer Arbeiten.

Was nun die Beteiligung der einzelnen Wirbelsäulenabschnitte an der Erkrankung an Spondylitis tuberculosa angeht, fand sich Folgendes; es erkrankte bei uns die:

Halswirbelsäule	mit	7,7 %
Brustwirbelsäule	„	59,2 %
Lendenwirbelsäule	„	33,1 %

Aehnliche Werte errechneten:

Hayashi und Matsuoka: für die

Halswirbelsäule	mit	5,28 %
Brustwirbelsäule	„	53,43 %
Lendenwirbelsäule	„	41,29 %

Seemann:

Halswirbelsäule	mit	12 %
Brustwirbelsäule	„	47 %
Lendenwirbelsäule	„	41 %

zur Nedden:

Halswirbelsäule	mit	14 %
Brustwirbelsäule	„	54 %
Lendenwirbelsäule	„	32 %

Hayashi: (Ergebnis von 13 Statistiken)

Halswirbelsäule	mit	12,3 %
Brustwirbelsäule	„	55,20%
Lendenwirbelsäule	„	32,56%

Wullstein:

Halswirbelsäule	mit	13,4 %
Brustwirbelsäule	„	55,5 %
Lendenwirbelsäule	„	31,1 %

In all diesen Tabellen finden wir ein starkes Ueberwiegen der Brustwirbelsäule gegenüber der Hals- und Lendenwirbelsäule.

Eine größere prozentuale Beteiligung kommt an sich ja der Brustwirbelsäule entsprechend ihrer größten Wirbelzahl und der Größe der einzelnen Wirbel zu. Trotzdem sind Brust- und Lendenwirbelsäule ungleich häufiger befallen als die Halswirbelsäule, wenn man bedenkt, daß bei gleich häufigem Befallensein jedes einzelnen Wirbels, die Halswirbelsäule mit 29,1 %, die Brustwirbelsäule mit 50 % und die Lendenwirbelsäule mit 20,8% beteiligt sein müßten. Relativ, d. h. bezogen auf die Wirbelzahl der einzelnen

Wirbelsäulenabschnitte, ist demnach am häufigsten befallen die Lendenwirbelsäule. Wir sehen also in allen Statistiken das Verhältnis zu Ungunsten von Brust- und Lendenwirbelsäule und zu Gunsten der Halswirbelsäule verschoben.

Bei der Frage der prozentualen Beteiligung der einzelnen Wirbel an der Erkrankung durch Spondilitis tuberculosa kommt uns, was die Exaktheit der Resultate angeht, die in den letzten Jahren bedeutend fortgeschrittene Vervollkommnung unserer diagnotischen Hilfsmittel sehr zu statten. Die Röntgenaufnahme der Wirbelsäule in zwei Ebenen, insbesondere die seitliche Aufnahme, gibt genauere Aufschlüsse über die Lokalisation und die Art und Ausdehnung der Knochenzerstörung bzw. Neubildung. Ferner werden wir dadurch in die Lage versetzt alle anderen Wirbelsäulenentzündungen, wie z. B. die Spondylitis infektiosa, die früher zum Teil zweifellos mit zur Spondylitis tuberculosa gerechnet wurde, jetzt als heterogen und wesentlich anders von dem Malum Potii zu trennen. Unter Berücksichtigung aller dieser Faktoren verteilt sich die Erkrankungshäufigkeit auf die einzelnen Wirbel bei unserem Material an Hand einer Kurve dargestellt wie folgt:

An der Halswirbelsäule sind ungefähr gleich häufig erkrankt der 1., 3., 4. und 7. (unter 1 %); wesentlich häufiger sind befallen der 2., 5. und 6. Der 1. Brustwirbel ist fast gleich häufig erkrankt wie der 7. Halswirbel (0,7.: 0,6 %). Dann beginnt die Kurve allmählich zu steigen, um vom 3. Brustwirbel ziemlich steil in die Höhe zu gehen bis zum 6. Brustwirbel (mit 5,6 %); es folgt dann ein kleiner Abfall bis zum 7. Brustwirbel (5,4 %). Verhältnismäßig häufig ist befallen der 9. Brustwirbel (mit 7,5 %). Auffallend wenig beteiligt ist im Gegensatz zu seinen Nachbarwirbeln der 10. Brustwirbel (mit 6,2 %). Von hier aus schnellt die Kurve in sehr steilem Anstieg in die Höhe über den 11. Brustwirbel (mit 7,6 %) und erreicht ihren Gipfelpunkt beim 12. Brustwirbel mit 11,5 %. Nur wenig nach steht ihm der 1. Lendenwirbel mit 10,4 %. Von hier aus fällt die Kurve

in fast gleichmäßig steilem Abstieg bis zum 5. Lendenwirbel, der nur noch mit 2,8% beteiligt ist. Danach weist die Höchstzahl der Erkrankungen der 12. Brustwirbel auf; als zweit häufigster erkrankt der 1. Lendenwirbel; ihm folgt der 2. Lendenwirbel, dann der 11. Brustwirbel und schließlich bei fast gleich häufiger Erkrankung wie letzterer der 9. Brustwirbel. Im weiten Abstand folgen dann die mittlere Brustwirbelsäule, die untere Lendenwirbelsäule, die obere Brustwirbelsäule und ganz zuletzt erst die Halswirbelsäule. Bei ihr sind wieder im Gegensatz zu den andern, die weit weniger häufig erkrankt sind, der 2., 5. und 6. Halswirbel besonders bevorzugt.

Die Literaturangaben in dieser Frage der Häufigkeitserkrankung der einzelnen Wirbel sind sehr wechselvoll. Menzel — er führt allerdings Sektionsmaterial an — fand auffallender Weise als häufigsten Sitz der Erkrankung den 1. und 2. Halswirbel. Bei Lorenz ist der 5. Brustwirbel der Hauptprädilektionspunkt. Ebenfalls Sektionsmaterial gegen Mohr und Nebel, die den 1. bezw. 2. Lendenwirbel in der Mehrzahl der Fälle erkrankt fanden. Dieser Feststellung nähert sich das Resultat Brenners, der in 39 Fällen (Sektionsmaterial!) die untere Brust- und obere Lendenwirbelsäule befallen fand. Bei Vulpius ist der 12. Brustwirbel und dann die Lendenwirbelsäule bevorzugt. Dollinger und zur Nedden geben als Hauptsitz der Erkrankung den 12. Brustwirbel und danach den 1. Lendenwirbel an, Seemann, Lobett und Wullstein den Uebergang von Brust- zu Lendenwirbelsäule. Bei Hayashi ist gar der 5. Lendenwirbel am häufigsten befallen.

Der Vollständigkeit halber sei schließlich noch erwähnt, daß bei unserem Material in der überwiegenden Mehrzahl der Fälle 2 Wirbel gleichzeitig erkrankt waren. Andere fanden 4 oder 5 Wirbel am häufigsten gleichzeitig befallen, während nach Hugelshofer und zur Nedden die Dreizehn bevorzugt war. Oft ist diese Frage auch ganz unerwähnt geblieben.

Erkrankungshäufigkeit der einzelnen Wirbel.

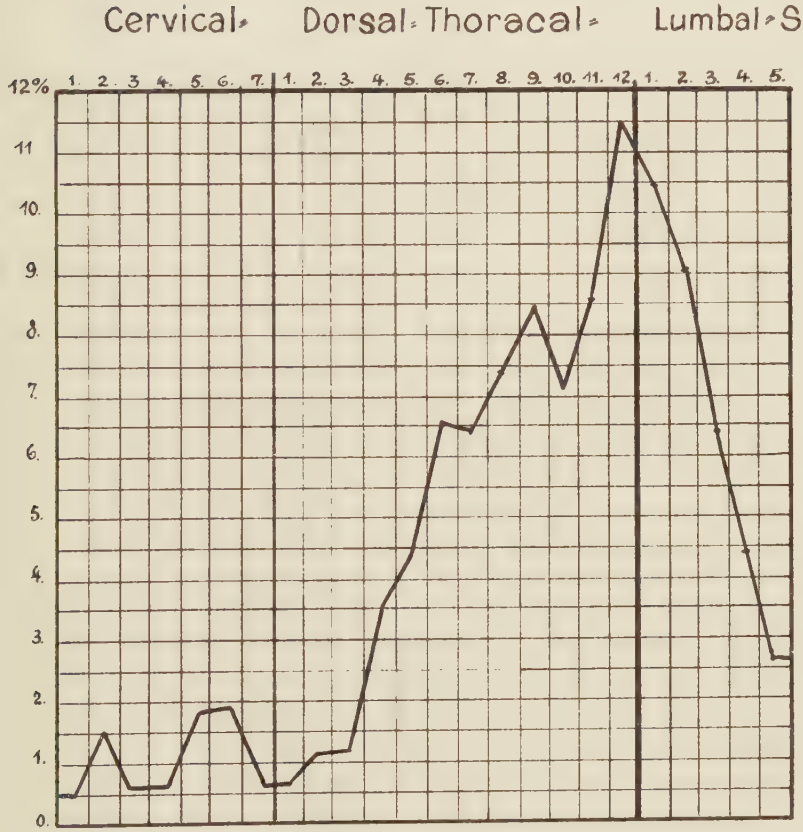

So verschieden die Beteiligung der beiden Geschlechter, der einzelnen Altersstufen und der 3 Wirbelsäulenabschnitte mit ihren einzelnen Wirbeln an dem Krankheitsbild der Spondylitis tuberculosa ist, so mannigfach sind auch die Veränderungen an der Wirbelsäule, die durch zahlreiche in ihrem klinischen Bild und Verlauf sich teilweise deckenden Krankheitsprozesse hervorgerufen werden, mag es sich nun um zerstörende oder regenerierende und ancylosierende Prozesse handeln. Es braucht hier nicht eingegangen zu werden auf die ausgedehnten Zerstörungen, die die Tuberculose an den Knochen, insbesondere den Wirbeln hervorzurufen vermag, als deren Folge wir das Einsinken eines oder mehrerer Wirbel mit seinen vielen Komplikationen wie kalten Abszessen, Verbiegungen der Wirbelsäule, Störungen der Motilität der unteren Extremitäten, der Blase und des Mastdarms etc. leider so häufig beobachten müssen.

Weit weniger bekannt ist jedoch, daß auch die Tuberculose an der Wirbelsäule die Fähigkeit besitzt, in weitgehendem Maße Knochenneubildungen im Sinne von papageienschnabelartigen Exostosen bezw. Brücken und Spangen an den Wirbelkörpern zu bilden, wie wir das ja von anderen Erkrankungen auf Grund zahlreicher Beobachtungen wissen. Ihre Hauttypen müssen im Rahmen dieser Arbeit eine eingehendere Würdigung erfahren, da ihr genaues Studium und die Kenntnis von ihrer Entstehung uns in weitgehendem Maße das Verständnis für die Spangen- und Brückenbildung an der Wirbelsäule bei Spondylitis tuberculosa erleichtert. Die uns hier interessierenden Krankheiten haben klinisch und pathologisch-anatomisch ein gemeinsames Merkmal, nämlich die Versteifung der Wirbelsäule.

Schon 1736 beschrieb Bartholomäus Guyot das Krankheitsbild eines „eigenartigen Rheumatismus“ des Nackens mit anschließenden Gelenkerkrankungen; ferner beschrieben Wenzel und Ch. Bell 1827 einen Fall von Ancylose der Wirbelsäule. Vom klinischen Standpunkt aus sind der Frage der ancylosierenden Erkrankung der Wir-

belsäule zuerst eingehender 1869 Virchow, 1875 Senator in Ziemens Handbuch und im gleichen Jahre Braun in einer Monographie nähergetreten. Strümpell weist in der ersten Auflage seines Lehrbuches 1884 kurz auf die chronische Wirbelsäulensteifigkeit als besonderes Krankheitsbild hin. In der folgenden Zeit haben zahlreiche Autoren wie Berou, Bilroth, Köhler, Leyden, Oppenheimer, Rokitansky, Treves sich damit beschäftigt. Allgemeines Interesse gewann das Krankheitsbild aber erst, als die Publikationen erschienen, die sich an die Namen von Bechterew, Strümpell und Pierre-Marie knüpfen. Bechterew beschrieb 1893 das nach ihm benannte Krankheitsbild. Schon vorher hatten unabhängig von ihm Strümpell und P.-Marie ähnliche Erscheinungen beobachtet. Nachdem so durch namhafte Autoren eine Klassifizierung und Symptomatologie gegeben war, wurden zahlreiche Fälle mitgeteilt; aber bald kam man zu dem Schluß, daß ein grundlegender Unterschied zwischen beiden Typen nicht gemacht werden konnte. Dies betonte zuerst Anschütz nach einer eingehenden Arbeit und eigenen Beobachtungen und mit ihm E. Fränkel, Geilinger, Magnus-Levy, Rumpell, Schlayer, Senator u. a. Trotzdem war man sich über das Wesen der chronisch versteifenden Wirbelsäulenerkrankungen nicht klar, bis E. Fränkel auf Grund von Kontrolluntersuchungen genaue Unterlagen gab. Er schaffte eine wesentliche Klärung, indem er eine Zweiteilung einführte, die auch im Prinzip von den meisten Autoren anerkannt wurde, und den einen Typ als Spondylarthritis ancylopoetica chronica, den andern als Spondylitis deformans bezeichnete. Nach ihm „bestehen durchgreifende Unterschiede zwischen den beiden in Rede stehenden, übrigens soweit wir bis jetzt wissen, wohl den einzigen für die Versteifung der gesamten Wirbelsäule oder größere Strecken derselben in Frage kommenden Prozesse: Bei der Spondylarthritis ancylopoetica als konstanter, das Wesen des Prozesses ausmachender Befund, die zur Ancylose der Pro-

cesssi artikulares führende Gelenkerkrankung bei völliger Erhaltung der Form der Wirbelkörper, daneben eine über die meisten, wenn nicht sämtliche Rippen einer oder beider Seiten ausgebreitete Ancylose zwischen diesen und den Wirbeln sowie einzelner oder mehrerer Extremitätengelenke, bei der Spondylitis deformans Verwachsungen der in ihrer Form veränderten Wirbelkörper durch marginale Exostosen und spangenartige, meist auf die rechte Seite der Wirbelkörper beschränkte Knochenbänder, bei fast regelmäßig normalem Verhalten der Gelenkverbindungen bezw. der Prozessi artikulares. Als ausschlaggebend ist dabei der durch die Platte zu erbringende Nachweis der Integrität der Wirbelkörper bei der Spondylarthritis ancylopoetica und ihrer Deformität bei der Spondylitis deformans anzusehen. Das Vorhandensein knöcherner Spangen zwischen den einzelnen Wirbeln kommt bei beiden Prozessen vor und ist deshalb differentialdiagnostisch nicht zu verwerten."

Eine noch schärfere Trennung zwischen beiden Typen wird man wohl kaum noch durchführen können, da zweifellos auch Uebergänge bestehen, wie das Fränkel schon selbst aussprach.

Ueber die Aetiologie dieser Leiden sind mit fortschreitender Erkenntnis zahlreiche Theorien aufgestellt worden. Zunächst glaubte v. Bechterew die primäre Ursache für den der Spondylitis deformans ähnlichen Prozeß in einer Mitaffektion der harten Rückenmarkshaut erblicken zu müssen, indem ausgedehnte Verlötungen zwischen ihr und dem umgebenden Bindegewebe und den Wirbelkörpern und Bändern statthätten. Als Folge hiervon träten Paresen in der Muskulatur auf, wodurch eine Haltlosigkeit der Wirbelsäule erzeugt würde, die ihrerseits wieder eine Deformität mit Verwachsungen zur Folge hätte. Jedoch hat er diese Hypothese nicht aufrecht erhalten, sondern betont, daß wohl doch der primäre Prozeß in der Wirbelsäule selbst zu suchen sei und erst umgekehrt durch den deformierenden Prozeß ein

Druck auf die Nervenwurzeln erfolge. Später glaubt er dann wieder, das Primäre in einer Erkrankung der Pia mater suchen zu sollen, die er bei einem Fall mit Lues in der Anamnese pathologisch verändert fand. Weiter gibt er als ätiologische Faktoren Trauma und Erblichkeit an. Strümpell und P.-Marie machen in erster Linie „rheumatische" Ursachen für das Zustandekommen der knöchernen Vereinigung der Wirbel untereinander verantwortlich.

Erblichkeit spielt zweifellos bei den zu chronischer Versteifung der Wirbelsäule führenden Erkrankungen eine Rolle. Es vererbt sich zweifellos ein konstitutionelles Moment im Knochensystem, das die Disposition für ein solches Leiden gibt und zweitens eine Disposition für Krankheiten, die ihrerseits wieder als ätiologische Faktoren in Frage kommen. Hierher gehört als Beweis zunächst ein klassischer Fall von Geilinger: Es handelt sich um einen 33 jährigen Mann mit einer Ancylose der Wirbelsäule, dessen Bruder unter einer vollständigen Versteifung der Hals- und Brustwirbelsäule litt; eine Tante mütterlicherseits und ein Onkel und dessen Mutter litten gleichfalls an chronischer Versteifung der Wirbelsäule. Wir haben hier also in 3 aufeinanderfolgenden Generationen ein beide Geschlechter betreffendes Leiden.

Ein weiterer Fall, der in diesem Sinne auszulegen ist, wird von Castelli berichtet. Hier handelt es sich um 2 Brüder mit ancylosierender Spondylarthritis der beiden Typen, deren Erkrankung nach Aetiologie und Verlauf vollkommen klar ist. Castelli zieht aus dem Auftreten bei Brüdern den Schluß, daß beide Krankheitstypen wohl auch Geschwister (sorelle) sind und schließlich nur der Ausdruck derselben Diathese unter dem Einfluß verschiedener Ursachen entstanden.

Am weitaus häufigsten ist für die Entstehung von versteifenden Prozessen an der Wirbelsäule das Trauma in seiner mannigfachsten Form verantwortlich gemacht worden.

In der Literatur sind zahlreiche Fälle mitgeteilt, bei denen der Beginn der Erkrankung sich unmittelbar an ein einmaliges Trauma anschloß, sodaß an einem ursächlichlichen Zusammenhang nicht mehr gezweifelt werden kann.

Wir finden aber auch im höheren Alter, ohne daß intra vitam entsprechende Erscheinungen vorhanden gewesen zu sein brauchen, autoptisch in zahlreichen Fällen Veränderungen an der Wirbelsäule im Sinne ancylosierender Brücken und Spangen. Die Untersuchungen Knut Mallings an Sektionsmaterial ergaben bei allen Fällen über 50 Jahren derartige Veränderungen; sie scheinen, da sie nur Erscheinungen machen, wenn die Veränderungen ein größeres Ausmaß annehmen, gewissermaßen in diesem Alter etwas Physiologisches zu sein. Die Wirbelsäule ist ja ein kompliziertes Gebilde. Die Form ihrer einzelnen Bausteine, der knöchernen sowohl wie der bindegewebigen, steht unter dem fortwährenden Druck und Zug, welchen das Gewicht des Körpers, die Muskeln und die Erschütterungen bei den Bewegungen auf sie ausüben. Die maschige Substanz der Wirbelkörper ist weicher und nachgiebiger als die kompakte der Bogen und Fortsätze. Die Widerstandsfähigkeit ist anscheinend auch individuell verschieden, sowohl gegenüber willkürlicher Belastung wie gegenüber Stößen, namentlich Stauchungen, deren Heftigkeit an der Grenze des Durchschnittes liegt. Ein Insult, den das eine Wirbelmark noch durch seine Elastizität überwinden kann, führt bei dem andern schon zu kleineren folgenlosen, beim dritten zu gröberen, merklichen Kompressionsfrakturen mit Blutungen. Da die Wirbel säulenförmig in Band und Muskelmassen fest eingepackt sind, brauchen die Läsionen sich nicht subjektiv bemerkbar zu machen und können ohne weiteres ausheilen. So können auch schon funktionelle Insulte gewohnter Art schädigend wirken; sie können einerseits Entzündungen mit Schmerzen hervorrufen, andrerseits aber auch der geschwächten Knochensubstanz Formveränderungen aufprägen, die sich als papageienschnabelartige Exostosen und schließ-

lich Brücken und Spangen dokumentieren. Wir finden diese Veränderungen meist an der unteren Bruswirbel- und oberen Lendenwirbelsäule und bei der Spondylitis deformans meist an der rechten Seite deutlicher ausgeprägt als links. Es sind also die Teile ergriffen, wo ein ausgiebig beweglicher Abschnitt in einen weniger beweglichen übergeht und wo eine Schädigung der Zwischenwirbelscheiben wie Ruptur, Blutungen und dauernde mehr oder weniger einseitige Belastung eine große Rolle spielen. Hier ist außerdem der Lieblingssitz von Frakturen, kurz ein locus minoris resistentiae. Man wird demgemäß das Trauma als alleinigen ursächlichen Faktor anschuldigen dürfen in allen Fällen, in denen der Prozeß örtlich und zeitlich begrenzt ist (Spondylitis deformans). Haben wir es aber mit einer progressiven Tendenz des Leidens zu tun (Spondylitis ancylopoetica), so muß noch ein zweites Moment hinzukommen. Als solches ist angegeben worden: höheres Alter, Heredität oder Infekte irgend welcher Art; auch Arteriosklerose, Intoxikationen, Stoffwechselanomalien, Dysfunktion der Drüsen mit innerer Sekretion sollen eine Rolle spielen. Welche Bedeutung dem höheren Alter in der Aetiologie der Spondylitis deformans zukommt, wurde schon oben erwähnt.

Wie man einige Infektionskrankheiten nach ihrer ursächlichen Bedeutung für die Entstehung von spangen- und brückenartiger Versteifung eines Teiles der Wirbelsäule zu bewerten hat, sagt schon der Name „Spondylitis infektiosa" als Sammelbegriff für die durch Typhus, Syphilis, Gonorrhoe, Meningitis und andere Infektionskrankheiten hervorgerufenen Veränderungen. Eine Spondylitis als Begleiterscheinung oder Folge von Lues, Gonorrhoe und Meningitis ist verhältnismäßig selten und die Mitteilungen darüber spärlich. Gaucher und Bory beschreiben 2 Fälle von syphilitischem Pott-Buckel; H. Pied berichtet von zwei älteren Kranken, die langsam eine Kyphoskoliose bekamen, der eine davon mit Aortitis, Lichtstarre, Facialislähmung. Beide

Erkrankungen besserten sich sofort auf eine energische spezifische Kur; Woloschinsky teilt ebenfalls einen Fall mit.

Weit häufiger beobachtet und besser erforscht ist die Spondylitis typhosa. Sie soll deshalb hier näher besprochen werden. Sie ist eine Nachkrankheit, seltener eine Komplikation des Typhus abdominalis, die Gibney 1889 entdeckt und als „Typhoid spine" bezeichnet und mit der Quincke die deutschen Aerzte unter der Bezeichnung „Spondylitis typhosa" vertraut gemacht hat. Gerade bei dieser Erkrankung, die oft erst nach einem völlig beschwerdefreien Latenzstadium von 2—3 Monaten und mehr (nach Abklingen der akuten fieberhaften Typhuserscheinungen) beginnt, und die man vorher nach ihrer Aetiologie und ihrem Wesen nicht zu deuten vermochte, sehen wir häufig, ja fast stets, brücken- und spangenartige Verbindungen zwischen den Wirbeln in außerordentlich schön ausgeprägter Form. Nach Bekanntwerden dieser Erkrankung wurden zahlreiche Fälle beobachtet und in der amerikanischen, französischen, englischen und russischen Literatur liegen darüber eine ganze Reihe von Mitteilungen vor. Fluß veröffentlichte 1905 ein ausführliches Sammelreferat über die bis dahin bekannt gewordenen Fälle von Spondylitis nach Infektionskrankheiten. In einer französischen Monographie berichtet Bonhoure 1912 eingehend über die typhösen Spondylitiden. Aus der russischen Literatur der letzten Jahre sei eine Arbeit von Tozki erwähnt, die unsere Kenntnisse von den Infektionskrankheiten, die Veränderungen an der Wirbelsäule im Sinne von Spangenbildung hervorrufen, noch erweitert und der 16 Fälle aus 2 Militärhospitälern, beobachtet während des Winters 1919/20, zugrundeliegen; sie verteilen sich folgendermaßen:

Abdominaltyphus mit nachfolgendem Recurrens bezw. Exanthematicus je 1 Fall, nur Fleckfieber 1 Fall, nur Recurrens 7 Fälle; 4 mal zuerst Flecktyphus und dann Recurrens, 1 mal umgekehrt, 1 Fall einer traumatischen Exazerbation einer Ileotyphösen Spondylitis nach 6 jähriger Dauer bei

negativem Vidal. Es ergibt sich hier ein auffallendes Ueberwiegen der Recurrensinfektion, die in 13 von 16 Fällen mitgespielt hat. Die spindelförmigen Verlötungen benachbarter Wirbelkörper und Verschmälerung oder Schwund der Intervertebralscheiben, sowie die spangenartigen Ueberbrückungen zwischen den Basen zweier Querfortsätze waren am deutlichsten bei den Recurrensfällen. In 54% der Fälle waren der 2. und 3. Lendenwirbel erkrankt, wie denn nach v. Holst u. a. fast stets die Lendenwirbelsäule mit 2 bis 3 Wirbeln erkrankt ist. In Deutschland sind erst nach dem Kriege häufiger typhöse und paratyphöse Erkrankungen der Wirbelsäule mit Spangenbildung beschrieben worden. Kurz erwähnt sei, daß sie sich meistens nach mittelschwerem Typhus bilden.

Nach Halpenny kommt auf 1800 Typhusfälle nur eine Erkrankung der Wirbelsäule. Bonhoure, Galli, Peltesohn glauben, daß sie häufiger vorkommt. Lyon und Scholz haben sie im Militärgenesungsheim in Spa ebenfalls häufiger gesehen. Quincke fand unter 144 Knochenerkrankungen die Wirbelsäule nur 1 mal, Keen unter 216 Knochenerkrankungen 6 mal die Wirbel betroffen.

In einigen Fällen von Bittorf und Scholz handelt es sich um eine Erkrankung von Wirbelbogen und Querfortsätzen. Peltesohn spricht von „Reizung und Schwellung des die Ausgangsöffnungen des Wirbelkanales auskleidenden Periostes". Wörner fand in 1 Falle eine Skoliose und Entwicklung von Knochenwucherungen des 2. Lendenwirbels bezw. seines Querfortsatzes mit Neigung die Lendenwirbel brückenartig zu verbinden. Es handelt sich hier um ausgedehnte Veränderungen als Folge von ostitischen und periostitischen paratyphösen Prozessen.

Die röntgenologische Aufnahme der Wirbelsäule bei Spondylitis typhosa zeigt nach Bonhoure:

1. „als konstante Läsion Verdichtung der Zwischenwirbelscheibe, Verminderung ihrer Höhe, Verschmelzung zweier Wirbel untereinander;

2. sehr häufig Verdichtung des perivertebralen Gewebes und des Periostes der Wirbel hauptsächlich an den Zwischenwirbelscheiben."

Dabei ist zu berücksichtigen, daß früher fast alle Röntgenbilder nur dorsoventral aufgenommen wurden und daß infolgedessen viele Veränderungen garnicht oder nur unvollständig zur Darstellung kamen. Erst aus der neueren und neusten Zeit, in der die fortschreitende Technik auf dem Gebiet der Röntgendiagnostik als wertvolle Ergänzung der dorsoventralen Aufnahmen auch gut verwertbare seitliche Bilder ermöglichte, haben wir verhältnismäßig viele Mitteilungen und genauere Beschreibungen von Röntgenbefunden an der Wirbelsäule bei Spondylitis typhosa. In der weit überwiegenden Mehrzahl der Fälle finden sich hier brücken- und spangenartige Verbindungen zwischen einzelnen Wirbeln bezw. ihren Querfortsätzen bei kaum oder oft nicht nachweisbaren Veränderungen an den Wirbeln selbst. Nach Leiner ist es charakteristisch für die postthyphöse Spondylitis, daß es fast in keinem der Fälle zu einer eitrigen Einschmelzung der Wirbelkörper kommt und daher im Gegensatz zur tuberculösen Form die Bildung eines Gibbus zu den allergrößten Seltenheiten gehört, daß die spinalen Symptome oft zurückgehen und fast in allen Fällen eine Dauerheilung eintritt. An Hand von anatomischen Präparaten hat Turner festgestellt, daß die Entzündung mehr die Bänder, das Periost und die Gelenke befällt und daß vor allem die seitlichen und hinteren Teile der Bögen ergriffen sind, mit mächtigen Knochenneubildungen völliger Versteifung und Brückenbildung zwischen den Wirbeln.

Wie haben wir uns nun im Falle der Spondylitis infektiosa das Zustandekommen der charakteristischen Veränderungen zu denken? Da ist es wieder in erster Linie E. Fränkel gewesen, der uns in der Erkenntnis der Vorgänge ein gutes Stück weiter gebracht hat. Er hat, angeregt durch Quinckes Mitteilungen über die Spondylitis infektiosa systematische Untersuchungen angestellt, und es

ist ihm gelungen, nicht nur für alle an Typhus verstorbenen Fälle das konstante Vorkommen von Typhusbazillen im roten Knochenmark nachzuweisen. Er fand die Typhusbazillen regelmäßig in reichlicherer Menge im Mark der Wirbelkörper der unteren Brust- und der oberen Lendenwirbelsäule als in dem schon vorher von Quinke daraufhin untersuchten Rippenmark. Aber auch andere Mikroben fand Fränkel im Wirbelmark: den Diplocus lanceolatus bei Pneumonie, Streptococcen bei Erysipel, Lungenabszess, Diphterie, Staphylococcen bei Phlegmonen und anderen Eiterungen. Er wies sämtliche Bakterien kulturell wie mikroskopisch nach und fand in der Nachbarschaft der Mikrobenherde Gewebsveränderungen des Markes, Hämorrhagien, Nekroseherde, Vermehrung der Riesenzellen und Lymphocytenherde.

Außerhalb des Markes in Periost und Bändern und Zwischenwirbelscheiben kommen die Bakterien zunächst nicht zur Wirkung. Erst wenn mit Hilfe vermutlich mechanischer Einflüsse sie oder ihre Stoffwechselprodukte in die Umgebung gelangen, treten die Veränderungen im Sinne von ostitischen und periostitischen Prozessen auf. Im Knochenmark bleiben derartige Keime, wie beobachtet wurde, oft jahrelang nach eingetretener Abheilung der ursprünglichen akuten Erkrankung liegen, lokalisieren sich und werden hier durch die angeborene Kraft des Blutserums an der Weiterentwicklung gehindert. Tritt aber durch irgendein Trauma oder einen anderen Zufall eine Unterbrechung in der normalen Zirkulation ein, sodaß die Schutzstoffe des Serums an dieser Stelle nicht mehr vollständig zur Wirkung kommen, dann vermögen derartige Keime von neuem sich an ihrer Stelle zu vermehren und es erscheinen nun plötzlich Knochenmark- oder periostitische Prozesse, deren Aetiologie unter diesen Umständen häufig so dunkel ist.

Für die tuberculöse Wirbelsäulenentzündung galt bis in die allerneueste Zeit die Lehre, daß das Auftreten von Knochenbrücken zwischen den Wirbeln und ihr Befund auf

der Röntgenplatte gegen den tuberculösen Charakter der Erkrankung spräche. Zum erstenmale wird dieser Annahme im Jahre 1922 von einem amerikanischen Autor, Cofield, entgegengetreten, der an Hand von einigen Fällen und den entsprechenden Röntgenbildern Knochenwucherungen im Sinne von Spangen und Brücken zwischen den erkrankten Wirbeln bei Spondylitis tuberculosa beschreibt. Es handelt sich dabei nur um Erwachsene im Alter von 22—60 Jahren und die tuberculöse Natur des Leidens war durch gleichzeitiges Vorhandensein von kalten Abszessen und anderen sicheren Zeichen für Tuberculose einwandfrei festgestellt. Die Knochenbrücken gleichen denen, die man bei Spondylitis ancylopoetica zu finden pflegt, was den Verfasser zu der Annahme veranlaßt, daß es sich bei dieser Diagnose in Wirklichkeit oft um eine tuberculöse Erkrankung handelt. Einer seiner Fälle kam zur Obduktion; es bestand eine feste Vereinigung zwischen dem 12. Brustwirbel und dem 1. Lendenwirbel sowie zwischen den Lendenwirbeln 2 bis 4. Die Lamellen des neugebildeten Knochens nahmen ihren Verlauf entlang den Bandverbindungen. Der Körper des 2. Lendenwirbels zeigte eine ausgedehnte Karies.

Diese Beobachtungen führten Cofield zu einer genaueren Untersuchung auf solche Knochenbrücken und er fand unter 100 Fällen 10, bei welchen Kalkablagerungen von dem erkrankten Wirbel ausgingen, die auf dem Röntgenbild homogene Auswüchse am Wirbelkörper darstellten. Kinder und Campell bestätigten das Vorkommen solcher Knochenbrücken bei Spondylitis tuberculosa. Auch in der französischen Literatur weist Delchef im Jahre 1923 an Hand einiger Krankengeschichten und Röntgenbilder daraufhin, daß der radiologische Befund von papageienschnabelartigen Randwucherungen am Wirbelkörper nicht charakteristisch für chronisch rheumatische Spontylarthritis, sondern auch bei Tuberculose häufig erhoben wird, wobei klinische Symptome vollkommen fehlen oder nur gering sind, sodaß die Differentialdiagnose oft nur bei Beobachtung des weiteren möglich sei. Ganz ähnlich sprechen sich Jouve, Poncet

Garcin im Bull. et mem. de la Soc. radiol. med. de France Jg. 9, Nr. 83 aus. Nie wurde aber in diesen veröffentlichten Fällen die Bildung brückenförmiger Exostosen erwähnt, es sei denn nach der Ausheilung, wenn zwei Wirbelkörper in einander gesunken sind. Daß sie trotzdem nicht so selten vorkommen, schon ehe röntgenologische und klinische Veränderungen an den Wirbelkörpern nachweisbar sind, können auch wir an Hand unseres Materiales zeigen; folgende Fälle mögen dies erläutern.

Bei dem nun folgenden 1. Falle handelt es sich sowohl nach dem klinischen Befund wie nach dem späteren Verlauf zweifellos um eine tuberculöse Erkrankung, obwohl zunächst röntgenologisch an den Wirbeln hierfür keine Anhaltspunkte vorhanden waren und sich außer den zu beschreibenden Spangen und Exostosen nichts nachweisen ließ.

1. Fall.

M., W. 21 J. Schlosser.

Aufgenommen am 21. April 1920.

Diagnose: Spondylitis tuberculosa.

Anamnese: In der Familie sind angeblich keine spezifischen Lungenerkrankungen vorgekommen. Als Kind hatte Patient Masern. 1916 wurde er wegen Appendicitis operiert. 1918 Grippe. Sonst keine wesentlichen Erkrankungen. Kurz vor Weihnachten traten Schmerzen in der linken Lendengegend auf, besonders beim Gehen und Bücken. Vor 14 Tagen bildete sich dort links von der Wirbelsäule ein ca. eigroßer Knoten, der jedoch nicht gerötet und nur auf Druck schmerzhaft war. Der behandelnde Arzt incidierte und überwies dann den Patienten der Klinik.

Befund: Mittelgroßer Mann von blaßem Aussehen, in mäßig gutem Ernährungszustand.

Lunge: voller Klopfschall und Bläschenatmen. Ueber der rechten Lungenspitze etwas verschärftes Exspirium. Herz: o. B. Puls: 90 in der Minute. Innere Organe o. B.

2—3 Querfinger neben der Lendenwirbelsäule links befindet sich eine ca. 2—3 cm lange tamponierte Wunde mit glatten Rändern; es entleert sich daraus reichlich dünnes, gelbliches Sekret. Wundumgebung etwas gerötet. Beim Eingehen mit der Kornzange gelangt man in eine geräumige Höhle, die sich nach der Wirbelsäule zu fortsetzt. Beim Bücken bleibt die Wirbelsäule gestreckt, sodaß diese Bewegung, wie alle übrigen, wesentlich eingeschränkt ist. Es findet

sich keinerlei typische Druck- oder Klopfempfindlichkeit an der Wirbelsäule. Temperatur: 37°.

Röntgenbild: Die untere Kante des 12. Brustwirbels ist auf der linken Seite unscharf begrenzt; ebenso die Konturen der 3 ersten Lendenwirbel auf der linken Seite. Die Querfortsätze des 2. und 3. Lendenwirbels zeigen links ebenfalls verwaschene Konturen und starke Aufhellung. Die Wirbelkörper, deren Höhe nicht vermindert ist, zeigen im übrigen keine krankhaften Veränderungen. Die Inter-Vertebralscheiben sind nicht verschmälert und gut sichtbar. Zwischen dem 12. Brust- und 1. Lendenwirbel findet sich auf der linken Seite eine henkelförmige Spange von 3 mm Dicke, die einen kleinen kirschgroßen Hohlraum umschließt, der von wolkigen Trübungen ausgefüllt ist. Eine ähnliche brückenartige Verbindung sieht man auf der linken Seite zwischen dem 2. und 3. Lendenwirbel; sie ist etwa 6 mm stark und umschließt einen kleinen, gut sichtbaren Hohlraum in halb mondförmiger Krümmung. Auch zwischen dem 1. und 2. Lendenwirbel sieht man etwa 1 cm lange und fast ebenso dicke papageienschnabelartige Knochenvorsprünge, von denen nicht sicher feststeht, ob sie miteinander von Wirbel zu Wirbel in Verbindung stehen. Die rechte Seite der Wirbel zeigt keine wesentlichen Veränderungen, abgesehen von einer kleinen kompakten Knochenverbindung zwischen dem unteren Rande des 12. Brust- und 1. Lendenwirbels.

Der weitere Krankheitsverlauf sei in großen Zügen kurz geschildert:

25. 5. Temperatur bei starker Sekretion der Wunde steigt auf 38,8°. Ein Abstrich auf Di-Bazillen ergibt positives Resultat. Methylenblaubehandlung. Patient liegt im Gipsbett. Bei der Wundrevision gelingt es nicht, einen eiternden Gang nach oben zu den Wirbeln zu finden. Mit der Kornzange gerät man nach unten zur Beckenschaufel, worauf sich viel Eiter entleert.

7. 7. Temperaturen abends immer noch um 38°. Pat. klagt über Schmerzen in der rechten Leistengegend, wo sich eine gut hühnereigroße, deutlich fluktuierende Geschwulst befindet. Durch Punktion werden aus dem Abszeß etwa 1 Liter dünnflüssigen Eiters entleert. Nachfüllung mit 10 ccm Jodoformglycerin.

19. 7. Immer noch abendliche Temperatursteigerungen. Abszeß hat sich wieder gefüllt. Erneute Punktion ergibt wieder 1 l dünnflüssigen Eiter. Nachfüllung mit 10 ccm Jodoformglycerin. Am nächsten Tag ist der Abszeß trotzdem spontan aufgebrochen. Reichliche Sekretion, Temp. abfallend.

12. 8. Da die Eiterung nicht nachläßt, erfolgt Operation. Man stößt nach breiter Eröffnung auf einen großen Abszeß in der rechten Beckenschaufel und es entleeren sich 2 l dicken, tuberculösen Eiters.

Es gelingt wieder nicht den Ausgangspunkt der Eiterung festzustellen. Fortgesetzt reichliche Sekretion.

1. 12. Da bisher eine Aenderung im Zustande nicht eingetreten und auch nicht zu erwarten ist, entschließt man sich nochmals zur Operation (Prof. Burckhardt): Schnitt in Seitenlage am unteren Rande der 12. rechten Rippe. Subperiostale Resektion dieser Rippe. Man stößt nach Durchtrennung der Muskulatur auf einen Fistelgang, der nach der Wirbelsäule zu verläuft und etwa vom 12. Brust- bis 2. Lendenwirbel ausgeht. Nach seiner Eröffnung gelangt man an die seitlichen Flächen der genannten Wirbel, wo sich rauhe, morsche Knochenauflagerungen befinden, die mit dem scharfen Löffel abgekratzt werden. Die linksseitige Fistel führt an die Vorderfläche der genannten Wirbel, wo ebenfalls Knochenauflagerungen mit dem scharfen Löffel entfernt werden. Dabei bricht plötzlich ein großes Stück der Vorderseite des 1. (oder 2.) Lendenwirbels ein, und man gelangt in eine Zertrümmerungshöhle, innerhalb deren leicht eine Kommunikation mit der andern Seite nachgewiesen werden kann. Tamponade mit Jodoformgaze. Pat. hat die Operation gut überstanden. Trotzdem hält die Sekretion in unverminderter Stärke weiter an. Nachdem Pat. sich zunächst erholt hat, treten wieder abendliche Temperaturen auf; das Befinden verschlechterte sich im Laufe des Februar allmählich wesentlich. Sekretion nimmt noch mehr zu; es treten starke Oedeme an den Beinen auf. Am 16. 4 wird Pat. moribund gegen dringenden Rat von den Angehörigen nach Hause geholt.

Im nächsten Fall konnten die Spangen auch wieder beobachtet werden, ohne sonstige röntgenologisch nachweisbare Veränderungen an den Wirbeln selbst. Trotzdem stand die Diagnose „Spondylitis tuberculosa“ auf Grund sicherer klinischer Zeichen fest.

2. Fall.

Sch. Joh. 50 J. Arbeiter.

Aufgenommen am 23. Mai 1921.

Diagnose: Spondylitis tuberculosa, Senkungsabszeß.

Anamnese: Pat. war früher immer gesund. Im Frühjahr 1917 machte er in Serbien eine Malaria durch. Seitdem ist er angeblich nicht mehr recht gesund. Vor 2 Jahren traten Drüsen an der linken Halsseite auf, die vom Arzt durch Einschneiden behandelt wurden. Im Sommer 1920 Schmerzen in der Gegend der rechten Hüfte, die so stark waren, daß Pat. aus der Rückenlage sich nicht erheben konnte. Dann trat ein Abszeß im Rücken auf, der vom Arzt punktiert wurde. Im Dezember 1920 bekam Pat. auch eine Schwellung im Bereich der linken Hüfte, die noch nicht behandelt ist. Keine

ausstrahlenden Schmerzen in die Beine. Es besteht dauernd Obstipation; keine Blasen- und Mastdarmstörungen.

Befund: Kleiner blaßer Mann. An der linken Unterkieferseite befindet sich eine 5 cm lange und eine 3 cm lange reizlose Narbe, von einer Drüsenoperation herrührend. Brust- und Bauchorgane o. B. Unterhalb der linken Spin. il. ant. sup. sieht man eine etwa 15 cm lange und ebenso breite pralle Vorwölbung, die deutlich fuktuiert. Druck auf den Trochanter major schmerzt. Die Beweglichkeit des linken Hüftgelenks ist nicht behindert; Rotationsbewegungen werden schmerzhaft empfunden. Kernig deutlich positiv. Am rechten Bein sind krankhafte Veränderungen zur Zeit nicht nachweisbar. Patellarreflexe vorhanden, nicht gesteigert. Achillessehnenreflex, Fußsohlenreflex o B Kein Babinski. Im Bereich der unteren Brustwirbelsäule befindet sich ein Querfinger außerhalb des 10. Brustwirbels innerhalb einer Pfennigstück großen, blaurot verfärbten Hautpartie eine erbsengroße Fistel; 10 cm unterhalb davon liegt eine etwa 2 cm weit aus dem Hautniveau hervorragende prall elastische fluktuierende Schwellung von der Größe eines Markstücks. Rechts sieht man etwas oberhalb der Spin. il. ant. sup. in der Höhe des Darmbeinkammes ebenfalls ein tuberculöses Ulcus. Die Beweglichkeit der Brust- und Lendenwirbelsäule ist deutlich behindert. Eine wesentliche Druckempfindlichkeit besteht nicht.

Röntgenbild: Die Konturen der Wirbel von unterer Brust- und oberer Lendenwirbelsäule sind scharf, die Höhe der Wirbel, die selbst keinerlei krankhafte Veränderungen zeigen, ist nicht vermindert, die Intervertebralscheiben nicht krankhaft verändert. Es besteht eine leichte rechts konvexe Skoliose der Lendenwirbelsäule. Von der unteren linken Kante des 12. Brustwirbels sieht man eine etwa 3 mm dicke, bogenförmige Knochenspange ausgehen und an der linken Seitenfläche des 1. Lendenwirbels etwa 0,5 cm von dessen oberen Rande ansetzen, ohne daß sie an ihrem Ansatz an Dicke zunimmt. Der von ihr umschlossene Hohlraum ist deutlich sichtbar. Die rechte untere Kante des 1. Lendenwirbels ist in nach unten offenem Bogen papageienschnabelartig ausgezogen. Eine Verbindung mit dem 2. Lendenwirbel besteht jedoch nicht. Dagegen findet sich eine starke Aufhellung des ganzen linken Querfortsatzes des 1. Lendenwirbels. Außerdem sieht man deutlich sichtbare knöcherne Brücken auf der linken Seite sämtlicher Lendenwirbel.

Die Punktion des Abszesses unterhalb der Spin. il. ant. sup. ergab 150 ccm Eiter; nach seiner Entleerung wurden 10 ccm Jodoformglycerin injiziert. Einige Tage später tritt ein neuer Abszeß unter dem linken Glutaeus maximus auf. Beide Abszesse werden jetzt punktiert; aus dem vorderen fließen 60 ccm blutigeitrige Flüssig-

keit, aus dem hinteren 200 ccm typischen tuberculösen Eiters. In beide Abszesse je 10 ccm Jodoformglycerin. Pat. wird in ein Gipsbett gelegt, muß aber nach einigen Tagen schon entlassen werden, da die zuständige Stelle die Uebernahme der Kosten ablehnt.

Besonders bemerkenswert ist es, daß im folgenden Falle bei der ersten Behandlung die Diagnose auf Spondylitis ancylopoetica gestellt war. Wie der spätere Verlauf lehrte, hat es sich aber einwandfrei um eine Spondylitis tuberculosa gehandelt. Wir können demnach die Vermutung Cofields bestätigen, daß es sich bei jener Diagnose in Wirklichkeit manchmal tatsächlich um ein tuberculöses Leiden handelt.

3. Fall.
K., E. 21 J. Ehefrau.
Aufgenommen am 29. August 1921.
Diagnose: Spondylitis ancylopoetica.

Anamnese: Großmutter der Pat an Lungentuberkulose gestorben. Pat. hatte als Kind Masern, sonst war sie immer gesund. 1916 und 1919 je ein normales Wochenbett. Nov. 1920 spontane Geburt in Steißlage. Etwa 4 Wochen nach dem letzten Wochenbett angeblich Nierenentzündung mit Schmerzen in der linken Nierengegend. Seitdem hat Pat. dauernd Schmerzen in der linken Nierengegend, die bei körperlicher Bewegung schlimmer werden. Seit Ende Juni ist sie angeblich wieder schwanger und gibt an, daß die Schmerzen seitdem stärker geworden sind. Bei Schonung verspürt sie Besserung. Befund: Mittelgroße Frau von mäßig starkem Körperbau. Herz und Lungen o. B.

Wirbelsäule in der Lendengegend schwach nach links skoliotisch verkrümmt. Linke Schulter steht höher als die rechte. Dreieck zwischen Arm und seitlicher Brustwand links größer als rechts. Linke Glutealfalte höher stehend als die rechte. Hüftgelenk beiderseits frei. Beim Bücken ist eine deutliche Schonung im Bereich der Lendenwirbelsäule nicht erkennbar. Kein Stauchungsschmerz beim Klopfen auf Kopf und Schultern, dagegen Schmerzempfindlichkeit beim Beklopfen links neben der Lendenwirbelsäule.

Urin: Eiweiß und Zucker negativ, im Sediment Plattenepithelien und Leukozyten, keine Zylinder. Röntgenbild: Die Höhe des 1. und 2. Lendenwirbels scheint im Vergleich zu der der unteren Lendenwirbel um ein geringes vermindert. Die seitlichen Kanten der Wirbel sind scharf gezeichnet. Die Grenzen zwischen den Lendenwirbeln 1—3 sind im Bereich der Zwischenwirbelscheiben verwaschen. Die Knochensubstanz der 3 Wirbel zeigt geringe Atrophie. Etwa von der

Mitte der rechten Seitenkante des 1. Lendenwirbels verläuft über den Querfortsatz hinweg eine mäßig gebogene, an ihrem Ursprung etwa 2 mm dicke nach unten zu stärker werdende Knochenspange, die an der ganzen oberen Hälfte der rechten Seitenkante des 2. Lendenwirbels ansetzt und einen gut sichtbaren Hohlraum umschließt. Die übrigen Wirbel zeigen keine sichtbaren pathologischen Veränderungen.

Pat. wird mit Heißluft und Bettruhe behandelt und kann nach 14 Tagen mit nur noch leichten Schmerzen in der Lendenwirbelsäule entlassen werden.

Nach etwa 1 Jahre am 12. Nov. 22 kommt sie wieder zur Aufnahme mit folgenden Angaben: 8 Tage nach ihrer Entlassung seien die Beschwerden in altem Umfange wieder aufgetreten. Im März 22 machte sie die 4. Geburt durch, die spontan verlief. Danach arbeitete die Kranke wieder, bis im August ein großer „Knoten" im Rücken auftrat, der vom Arzt eröffnet wurde, wobei sich viel Eiter entleerte. Seitdem liegt Pat. zu Bett und hat öfter Temperaturen bis zu 39° und 40°. Sie klagt über ausstrahlende Schmerzen im rechten Bein, die beim Strecken stärker werden. Beschwerden von seiten der Harnwege oder Blut im Urin hat sie nie gehabt.

Befund: Mittelgroße, leidlich gut genährte Frau von hektischem Aussehen. Temp. 38,9°. Pulsfrequenz 120 i. d. M. Die Beine werden im Knie und in der Hüfte leicht gebeugt gehalten. Streckversuche sowie Prüfen des Lassègue'schen Phänomens sind schmerzhaft. Die rechte Oberbauchseite erscheint etwas voller als die linke. Beim Abtasten fühlt man einen faustgroßen harten, druckschmerzhaften Tumor von glatter Oberfläche, der bei der Atmung und auch passiv nicht verschieblich ist. Man fühlt bei bimanueller Palpation, daß er an die Nierengegend, wahrscheinlich aber nicht an die Wirbelsäule heranreicht. Deutliche Druckempfindlichkeit besteht aber auch auf der linken Seite, wo keine Resistenz nachgewiesen werden kann. Die Untersuchung des Rückens ist nur unter großen Schmerzen in Seitenlage möglich. Die Weichteile links von der Mittellinie im Bereich der unteren Brustwirbelsäule und oberen Lendenwirbelsäule scheinen oedematös. Am lateralen Rande des linken Erektor trunci findet sich in Höhe des Darmbeinkammes eine ca. 7 cm lange nach oben verlaufende Schnittwunde, die in ihrer Mitte eine Fistel trägt. Die Dornfortsätze des 12. Brust- bis 3. Lendenwirbels sind druckempfindlich. Der 12. Brustwirbeldorn ragt etwas hervor; ein ausgesprochener Gibbus besteht nicht. Herz und Lungen o. B.

Urin frei von Eiweiß und Zucker.

Da man nach dem cystoskopischen Befund — die Chromocystoskopie ergab bei nichtveränderter Blase regelrechte Sekretion der linken Niere nach 5 Minuten, während rechts nach 20 Minuten

noch kein Urin entleert wurde, nachdem man beim Ureteren-Katheterismus beiderseits in einer Tiefe von 3 cm auf ein unüberwindliches Hindernis gestoßen war — an eine tuberculöse Sackniere rechts dachte, entschließt man sich zur Operation (Prof. Läwen): Linke Seitenlagerung. Rechtsseitiger bogenförmiger Lumbalschnitt von 20 cm Länge zur Freilegung der Niere Gleich nach Durchtrennung der Haut gelangt man in eine große starrwandige Höhle, aus der viel stinkender Eiter abfließt. Die Starre der Wand gestattet nicht die Lage der Niere zu palpieren. Man gelangt aber bis vor die Wirbelsäule, wo ein etwa bohnengroßes flaches Knochenstück entfernt wird. Nun wird mit der Tamponade der Abszeßhöhle die Operation beendet. Pat. überstand die Operation gut. Im Laufe der nächsten Wochen bedeckte sich die Wunde bei reichlicher Sekretion mit typischen glasigen, tuberculösen Granulationen. Komplikationen traten nicht auf, abgesehen von einer linksseitigen Pyelonephritis mit massenhaft Leukozyten, sehr vielen granulierten Zylindern und vielen Epithelien im Urin, die aber bald ausheilte. Pat. wurde dann mit fingergliedlanger, glasig granulierender, oberflächlicher Wunde im sonst gut verheilten Nierenschnitt, auf Wunsch in hausärztliche Behandlung am 9. Nov. 23 entlassen.

Bei dem 4. Fall wurde das Vorhandensein von knöchernen Spangen erst nachgewiesen, als auch schon an Wirbeln und einer Intervertebralscheibe geringe Zeichen einer tuberkulösen Erkrankung nachweisbar waren. Schwer zu entscheiden, aber doch wohl im bejahenden Sinne zu beantworten, ist die Frage, ob diese Knochenbrücken nicht schon nachweisbar gewesen wären, ehe auf der Platte an den Wirbeln selbst etwas Krankhaftes zu sehen war.

4. Fall.

R., L. 46 J. Schreiner.

Aufgenommen am 17. Okt. 1922.

Diagnose: Spondylitis tuberculosa D. 12. u. L. 1.

Anamnese: In der Familie sollen tuberculöse Erkrankungen nie vorgekommen sein. Pat. selbst war früher angeblich immer gesund. Während der Kriegszeit verspürte er häufiger „rheumatische Beschwerden" im Rücken, die gelegentlich in der Folgezeit immer wieder auftraten. Seit Mitte Januar 1922 leidet er unter immer stärker werdenden Schmerzen im Rücken, in den Hüften und beiden Beinen. Sie wurden zunächst für rheumatischer Natur gehalten. Pat. lag von Mitte Januar bis Ende Februar zu Bett; danach trat Besserung ein; Pat. konnte wieder umhergehen. Mit vermehrter Heftigkeit setzten

die Schmerzen Ende März wieder ein und fesselten den Pat. bis in den Mai hinein an das Bett. Wie Pat. annimmt, trat mit Eintritt der wärmeren Witterung eine erhebliche Besserung ein, die es ihm ermöglichte, auf einige Wochen wieder außer Bett zu sein. Ziemlich plötzlich setzte dann im Juni eine erneute Verschlimmerung ein, die den Pat. bis jetzt zum ständigen Liegen zwang. Er hat dauernd heftige Schmerzen in der Rücken- und Lendengegend, die nach den Hüften und in beide Beine ausstrahlen. Jede Bewegung der Beine und der Wirbelsäule verursacht starke Schmerzen. Pat. schwitzt in letzter Zeit sehr stark und leidet unter Durchfall, den er auch früher schon gehabt haben will.

Befund: Recht blaß aussehender, mittelkräftig gebauter Mann in reduziertem Ernährungszustand. Sichtbare Schleimhäute mäßig durchblutet. Temp. nicht erhöht. Puls zwischen 80 –90 regelmäßig und gleichmäßig. Pat. liegt mit leicht angezogenen Beinen im Bett. Versuche, sich aufzurichten, sind äußerst schmerzhaft. Die Wirbelsäule ist in ziemlich stark kyphotischer Stellung muskulär fixiert. Es besteht deutliche Gibbusbildung in Höhe des 9. bis 12. Brustwirbels. Beklopfen der Dornfortsätze genannter Wirbel ist schmerzhaft, auch die Betastung der seitlichen Weichteile wird als schmerzhaft angegeben. Es besteht erheblicher Stauchungsschmerz in Höhe der unteren Brust und oberen Lendenwirbelsäule. Hüftgelenke frei, auch sonst an den Extremitäten nichts nachweisbar. Die Sensibilität bietet (Untersuchung durch einen Herrn der Nervenklinik) keine gröberen Störungen. Die Motivität ist gleichfalls nicht gestört. Patellarreflexe sehr lebhaft, kein Babinski, Bauchdeckenreflexe normal auslösbar.

Lungen, Herz, Abdomen o. B. Urin o. B.

Pat. schwitzt am ganzen Körper sehr stark.

Röntgenbild: Die Höhe des 12. Brustwirbels ist gegenüber der Nachbarwirbel etwas vermindert. Die Intervertebralscheibe zwischen ihm und dem 11. Brustwirbel ist verschmälert und verwaschen. Die Konturen von D. 12 sind unscharf; der ganze Wirbel ist hochgradig atrophisch. 12. Brustwirbel und 1. Lendenwirbel sind auf der rechten Seite durch eine etwa 1 cm dicke bogenförmige Knochenbrücke verbunden, die einerseits an der ganzen Seitenkante des 12. Brustwirbels, andrerseits an der oberen Hälfte der Seitenkante des 1. Lendenwirbels ansetzt. Der Raum zwischen ihrem inneren Rande und den Seitenkanten der Wirbel ist von diffusen, wolkigen Trübungen ausgefüllt. Auch an der linken Seite und unteren bezw. oberen Ecke des 12. Brust- und 1. Lendenwirbels finden sich weniger deutlich sichtbare Exostosen, die scheinbar die Tendenz haben, sich zu vereinigen. Ein zweites Bild ergibt denselben Befund.

Die übrigen Wirbel zeigen keine sichtbaren pathologischen Veränderungen.

Pat. wurde in ein Gipsbett gelegt, wurde dann allmählich beschwerdefrei und konnte nach 5 monatlicher Behandlung mit Gipskorsett entlassen werden.

Auch im nächsten Fall hat es sich sicher um eine tuberculöse Erkrankung der Wirbelsäule gehandelt, ohne daß außer der Spangenbildung an den Wirbeln röntenologisch etwas nachweisbar gewesen ist.

5. Fall.

D., B. 26 J. Kaufmann.

Aufgenommen am 21. April 1923.

Diagnose: Spondylitis tuberculosa, Senkungsabszeß.

Anamnese: Vater an Asthma 51 jährig gestorben. Mutter und Schwester leben und sind gesund. Pat. hatte als Kind Masern, Diphtherie, Scharlach und Keuchhusten. 1920 wurde bei ihm wegen eines ulcerösen Processes an der linken Großzehe, die auf Erfrierung zurückgeführt wurde, diese amputiert. Der Beginn der jetzigen Erkrankung datiert etwa 14 Tage zurück. Die ersten Erscheinungen bestanden in Mattigkeit, Steifwerden der Glieder und Schwäche in den Beinen. Pat. maß den Beschwerden zunächst keine ernstere Bedeutung bei und hielt sie für vorübergehend; er arbeitete weiter, pflegte sich aber in den freien Stunden. Vor 10 Tagen verspürte er ein vorübergehendes Druckgefühl in der Kreuzgegend. 2 Tage später trat auch Druckgefühl in der rechten Leistenbeuge auf; Schmerzen und Vorwölbung der äußeren Haut bestanden nicht. Nach einigen Tagen zeigte sich eine längsovale, flache, weiche etwas eindrückbare nicht schmerzhafte, nicht ganz scharf begrenzte Vorwölbung an dieser Stelle. Die Haut darüber war nicht verändert.

Befund: Kräftiger gesund aussehender Mann. Herz und Lungen o. B. Die untere Brustwirbelsäule ist leicht flach prominent. Es besteht hier jedoch keinerlei Druck- oder Klopfempfindlichkeit und kein Stauchungsschmerz. Beim Bücken wird die Lendenwirbelsäule etwas geschont, seitliche Bewegungen sind leicht gehemmt. Pat. hebt Gegenstände wie ein typischer Spontylitiker auf. In der Gegend des rechten Leistenbandes besteht eine kindskopfgroße Vorwölbung, die fluktuiert. Es werden hier durch Punktion 1200 ccm gelben, tuberculösen Eiters entleert und dann Jodoformglycerin injiziert.

Röntgenbild, das leider im Original verloren ging, zeigt auf einem noch erhaltenen Diapositiv völlig unveränderte Wirbel, dagegen

Anmerkung: Da sich die Bilder zu Fall 1—4 nicht zur Reproduktion eigneten, mußten sie weggelassen werden.

auf der rechten Seite deutliche Spangen von einem Wirbelkörper zum andern in einer Stärke bis zu ½ cm, neben papageienschnabelartigen Exostosen am Unter- bezw. Oberrand einzelner Wirbelkörper.

Pat. wurde am 30. März mit Gipsbett entlassen, Da er in eine Tuberculoseheilstätte überführt werden soll, soll ihm vorher ein Gipskorsett angelegt werden. Pat. befindet sich jetzt in sehr stark reduziertem Ernährungszustand und sieht außerordentlich blaß aus. Sein psychisches Verhalten ist ausgesprochen depressiv. Ueber beiden Lungenspitzen hört man feinblasiges Rasseln und ein verlängertes Exsirium. Die Herztöne sind leise und sehr beschleunigt. Der Befund an der Wirbelsäule hat sich nicht geändert. In der rechten Leistenbeuge dagegen bestehen zwei Fisteln mit geröteter Umgebung, deren größere kleinfingergroß ist und unterminierte Ränder hat, deren kleinere reichlich stecknadelkopfgroß ist. Bei Druck auf das Abdomen entleert sich aus der größeren Fistel ein Schwall gelbbräunlicher Eiter. Die Herstellung und Anpassung des Gipskorsettes nimmt den Pat. stark mit; der Puls erreicht eine Frequenz von über 120 i. d. M., die Temperatur steigt auf 39,5°, sodaß Pat. vorläufig in der Klinik bleiben muß.

Es wurde dann im weiteren Verlauf ein großer Psoasabszes operativ eröffnet. Der psychische Zustand besserte sich vorübergehend, doch läßt Pat. dauernd unter sich, der Abszess füllt sich schnell wieder und muß nochmals entleert werden; derselbe Vorgang wiederholte sich im Verlauf der nächsten 14 Tage noch 2 mal, es traten Oedeme beider Beine, des Gesäßes und des Rückens auf. Pat. verfällt immer mehr. Aus der Fistel in der Leistengegend strömt zuweilen Gas aus, weshalb man eine Kommunikation mit dem Darm vermutete: Pat. hat häufig Anfälle von Husten und Atemnot und am 11. August erfolgt unter zunehmendem Versagen der Herzkraft der Exitus.

Sektion wurde verweigert.

Der 6. und letzte sich im Bilde am schönsten darstellende Fall aus unserem Material ist schon aus dem Grunde besonders interessant, weil Gelegenheit geboten war, den Verlauf der Erkrankung noch mehrere Jahre nach der klinischen Behandlung zu verfolgen. Hier waren die auf dem Röntgenbild sichtbaren Spangen zweifellos schon vorhanden, ehe sich an der Wirbelsäule ein anderer krankhafter Befund erheben ließ. Sie sind während der ganzen Dauer der Beobachtung unverändert geblieben, auch dann, als ein klinischer Befund an der Wirbelsäule festgestellt werden

konnte. Röntgenologisch haben sich die Wirbelkörper selbst nie verändert und die Erkrankung ist jetzt klinisch zum Stillstand gekommen.

6. Fall.

H., Joh. 22. J. Weber.

Aufgenommen am 7. Okt. 24.

Diagnose: Spondylitis tuberculosa D. 12. u. L. 1., kalter Abszeß über der 12. Rippe.

Anamnese: Am 5. Mai erlitt Pat. in der Weberei, in der er arbeitete, einen Unfall. Beim Abstellen des Webstuhles wurde er von dem noch nicht ganz stillstehenden Stuhle getroffen und von einem etwa 30 cm hohen Brett, auf dem er stand, herabgeworfen. Er fiel hinterrücks um, schlug mit der Lendengegend auf die Kante des Brettes und mit dem Kopf auf den Steinboden; er zog sich nach seinen Angaben eine Schädelverletzung und Gehirnerschütterung zu und wurde im Krankenhaus Hersfeld behandelt. Ende Mai bis Anfang Juli nahm er die Arbeit wieder auf, etwa 2—3 Tage hatte er Schmerzen an einer eng begrenzten Stelle in der Umgebung der letzten Rippe etwa Fingerbreit links von der Wirbelsäule. An dieser Stelle bildete sich eine Geschwulst, die sich allmählich vergrößerte, besonders nach einer körperlichen Arbeit an der Drehmaschine (wie Pat. annimmt). Da die inzwischen faustgroß gewordene Geschwulst ihn beim Gehen und Arbeiten hindert, sucht er die Klinik auf. Er hat ausstrahlende Schmerzen im linken Bein bis in den Fuß hinunter.

Befund: Untersetzter, kräftig gebauter junger Mann von blassem Aussehen. Herz o. B. Lunge: Ueber der rechten Spitze ist der Klopfschall und das Atemgeräusch abgeschwächt, sonst o. B.

Keine Drüsenschwellungen. Abdomen o. B.

Auf dem Rücken über dem Verlauf der 12. linken Rippe findet sich eine halbkugelige, leicht gerötete Vorwölbung der Haut. Die Länge der Schwellung beträgt 12, die Höhe 9 cm. Fluktuation ist deutlich nachweisbar. Nur am unteren Rande der Schwellung besteht geringe Druckempfindlichkeit. Keine Druckempfindlichkeit der Dornfortsätze, kein Stauchungsschmerz. Die Wirbelsäule wird nicht geschont bei Bewegungen. Pat. kann sich nach vorne, rück- und seitwärts beugen. Eine Versteifung der Wirbelsäule ist nicht bemerkbar.

Röntgenbild zeigt zwischen dem 12. Brustwirbel und dem 1. Lendenwirbel links und rechts je eine deutliche Spangenbildung. Ein Knochenherd ist nicht deutlich erkennbar. Eine Abflachung der Wirbel besteht nicht. Die linke Spange ist stärker als die rechte und an ihrer dünnsten Stelle etwa 5—6 mm stark, während die

rechte nur etwa 3 mm dick ist. Links umgreift die Spange einen deutlichen dreieckigen Hohlraum, rechts dagegen ist der Raum zwischen Spange und Intervertebralscheibe bezw. Wirbelrand durch diffuse, zarte Schatten ausgefüllt An ihren Ansatz und Ursprungstellen verbreitern sich beide Spangen bis auf 1/3 der entsprechenden Wirbelhöhe. Die Konturen der Wirbel sind scharf; keine Verschmälerung oder verwaschene Zeichnung der Intervertebralscheibe. An den Rippen kein röntgenologischer Befund.

9. 10. Punktion in Chloräthylrausch: nach Stichincision der Haut mit Troikard entleert sich über 100 ccm grüngelblicher rahmiger Eiter aus dem kalten Abszess. Injektion von 20 ccm Calot'scher Lösung. Hautnaht mit Einknüpfen eines Tupfers.

11. 10. Die Füllung des Abszesses hat wieder zugenommen. Etwa auf der Höhe der Vorwölbung besteht eine 10 Pfg. stück große, gerötete verdünnte Hautpartie. Punktion in Lokalanästhesie fördert etwa 50 ccm blutigeitrige, bräunlich verfärbte Flüssigkeit zu Tage. Pat. bekommt ein Gipsbett und wird hineingelegt.

18. 10. Pat. liegt gut im Gipsbett. Der kalte Abszeß fängt an zu schrumpfen. Es besteht geringe Druckempfindlichkeit des 12. Brustwirbeldornfortsatzes.

24. 10. Befund unverändert. Der Abszeß zeigt keine Neigung, sich wieder zu füllen. Pat. wird mit Gipsbett entlassen mit der Weisung dauernd darin liegen zu bleiben und sich nach 3 Monaten wieder vorzustellen.

Bei der am 11. März 25 vorgenommenen Nachuntersuchung sprang der Dorn des 1. Lendenwirbels beim Bücken etwas vor und ist leicht druckempfindlich. Der untere Teil der Lendenwirbelsäule wird etwas steif gehalten; doch sind sämtliche Bewegungen möglich. Ausgesprochener Stauchungsschmerz besteht nicht. Der Röntgenbefund an der Wirbelsäule ist der gleiche wie bei der ersten Untersuchung.

Nachuntersuchung am 19. 3. 26 ergibt klinisch denselben Befund. Die jetzt angefertigte Aufnahme der Wirbelsäule von der Seite zeigt etwas unregelmäßige Konturen an den vorderen Rändern des 12. Brust- und 1. Lendenwirbels; man sieht weiter, daß keiner der Wirbel eine Höhenverminderung erfahren hat oder zusammengesunken ist, wie man das bei Wirbelsäulentuberkulose nach längerer Zeit gewöhnlich findet. Die in Frage kommende Intervertebralscheibe ist nicht verändert.

Nachuntersuchung am 19. 8. 26. Die Beweglichkeit der Wirbelsäule ist vollkommen frei; es fehlt jeder Stauchungs- uud Druckschmerz. Man hat die Ueberzeugung, daß die tuberculöse Erkrankung ausgeheilt ist.

Nachuntersuchung am 7. 1. 27. Sie bestätigt im wesentlichen den Befund der vorigen Untersuchung. Bei der Betrachtung des Rückens fällt eine leichte Verbiegung der Brustwirbelsäule nach links auf, in der Höhe des 8. und 9. Brustwirbeldornes. In der Gegend des 2. Lendenwirbels besteht eine erbsengroße, eingezogene, reizlose Narbe (alte Punktionsstelle). Beim Beklopfen der Wirbelsäule gibt Pat. Schmerzen in Höhe des 2. Lendenwirbels an.

Hier habe er auch Beschwerden bei Stauchung. Gibbusbildung ist nicht nachweisbar. Keine Symptome für einen Senkungsabszess. Bewegung der Beine frei. Sämtliche Reflexe normal.

Bei der Betrachtung des Röntgenbildes, dessen Befund dem der vorhergehenden Aufnahmen gleicht, hat man durchaus den Eindruck, daß der Prozess zur Ausheilung gekommen ist, abgesehen davon, daß sich der Allgemeinzustand des Patienten nach einer Dauer von nunmehr über 2 Jahren nach Beginn der Erkrankung nicht im geringsten verschlechtert hat.

In der mir zugänglichen deutschen Literatur fand sich nur 1 Fall, den Schipporeit im Krankenhaus Berlin-Lankwitz 1922 beschrieben hat, und der ebenfalls zeigt, daß es auch bei einer auf 2 Wirbel beschränkten tuberculösen Spondylitis zur Bildung brückenförmiger Exostosen kommen kann, bevor merkliche Veränderungen an den Wirbelkörpern selbst eingetreten sind. Der Vollständigkeit halber mag ein Auszug aus der Krankengeschichte folgen:

Frau F. 32 J. alte Arbeiterin.

Familienanamnese o. B. Bis 1920 nie ernstlich krank gewesen; nie an Rheumatismns, Gonorrhoe oder Lues gelitten, erkrankte im Herbst 1920 nach einem infizierten Abort an einer Pyaemie mit multiplen metastatischen Abszessen in den Weichteilen. Seitdem Schmerzen im Kreuz beim Bücken und Aufrichten. Sie hatte das Gefühl eines „steifen Kreuzes". Die Beschwerden wurden lange Zeit auf eine Endometritis oder Lumbago zurückgeführt. Im Mai 1922 kam Pat. mit einem Senkungsabszeß rechts neben der unteren Lendenwirbelsäule zur Aufnahme. Die Haut darüber war entzündlich gerötet, angeblich infolge heißer Umschläge. Es bestand ein leichter Stauchungsschmerz der oberen Teile der Lendenwirbelsäule, eine reaktionslose Fistel tuberculösen Aussehens auf der Vorderfläche der rechten Tibia, die auf rauhen Knochen führte, und eine infiltrierende Affektion der rechten Lungenspitze. Durch die diagnostische intracutane Injektion von Tuberkulin-Rosenbach wurde eine deutliche Lokal-, Herd- und Allgemeinreaktion erzielt. Aus dem dickflüssigen

rahmigen Eiter wurden Staphylococcen gezüchtet. Diesen Nebenbefund führt Sch. auf eine Mischinfektion von der durch zu heiße Umschläge gereizten Haut zurück. Fieber bestand nicht. Stauchungsschmerz nach wie vor, desgleichen Druck- und Klopfempfindlichkeit des 1. und 2. Lendenwirbelfortsatzes, die beide deutlich nach hinten heraustraten. Die aktive und passive Bewegung der Lendenwirbelsäule ist nach allen Richtungen hin fast völlig aufgehoben. Die übrige Wirbelsäule ist frei. In den letzten Wochen bildete sich über der rechten Schläfenbeinkuppe nahe dem oberen Ohrmuschelansatz ein neuer kalter Abszeß, dessen Punktion sterilen, dickflüssigen Eiter ergab.

Röntgenbild: Der 1. Lendenwirbel zeigt an seiner Unterkante und an beiden Seitenflächen unscharfe Zeichnung im Sinne von periostalen Auflagerungen; desgleichen der 2. Lendenwirbel an der linken Hälfte der oberen Kante. Die Querfortsätze sind scharf begrenzt, ebenso die Gelenkfläche zum 12. Brustwirbel. Von dem unteren Rande des 1. Lendenwirbels gehen beiderseits henkelförmige Spangen zum 2. Lendenwirbel und setzen hier etwas unterhalb der Oberkante an dem im übrigen scharf konturierten Körper an. Die Spangen sind etwa 4 mm an der schmalsten Stelle breit und verbreitern sich an Ursprung und Ansatz etwa auf die halbe Wirbelhöhe. Die rechtsliegende Spange bildet einen schönen Halbbogen mit einem deutlichen zentralen leeren Raum, während die linke Spange nur eine flache mit leichten Wolken ausgefüllte Brücke bildet. Die Gelenkfläche zwischen 1. und 2. Lendenwirbel ist rechts deutlich und scharf, links nur eben angedeutet. Die Zwischenwirbelscheibe ist im ganzen außerordentlich verschmälert und in ihrer rechten Hälfte deutlich ausgespart, links dagegen durch Gewebe verwaschen. Der 1. Lendenwirbel ist in seiner ganzen Höhe gegenüber dem 12. Brust- und 2. Lendenwirbel verschmälert. Die unteren $^2/_3$ des 1. Lendenwirbels und die oberen $^2/_3$ des 2. Lendenwirbels zeigen eine leicht marmorierte Verdichtung ihres Schattens; in diesem Bezirk ist die Knochenzeichnung verwaschen und zum größten Teil aufgehoben. Ein zweites Bild zeigt ähnliche Verhältnisse; außerdem wird innerhalb der linken Spange zwischen beiden Wirbeln ein linsen- bis erbsengroßer Sequesterschatten sichtbar. Der Fistelgang, von außen her mit Wismutbrei gefüllt, läßt sich über die Querfortsätze des 4. bis 2. Lendenwirbels, über die rechtsseitige Spange bis an den 1. Lendenwirbelkörper verfolgen. Eine Uebersichtsaufnahme der Hals- und Brustwirbelsäule zeigt keinerlei Exostosenbildung, arthritische Veränderungen oder dergleichen.

Dieser gut beobachtete und beschriebene Fall gleicht in seinem Befund ungefähr unserm 4. Fall.

In allen diesen Fällen hat es sich sicher um eine tuberculöse Erkrankung der Wirbelsäule gehandelt, wie das aus den Krankengeschichten (Senkungsabszesse, Fistel, etc.) einwandfrei hervorgeht. Leider sind nicht alle Röntgenbilder zur Reproduktion geeignet und mußten deshalb zum Teil weggelassen werden. Exostosen im Sinne von Brücken und Spangen fanden sich, wie aus den Beschreibungen der Röntgenbefunde hervorgeht, jedoch stets bei röntgenologisch kaum oder sonst überhaupt nicht sichtbar veränderten Wirbelkörpern oder Intervertebralscheiben. Zweifellos ist also doch schon vor ihrer Entstehung ein tuberculöser Entzündungsprozeß an der Wirbelsäule im Gange gewesen, der eine Reizung des Periostes zur Knochenneubildung bedingt hat; er muß jedoch so wenig ausgedehnt und so langsam fortschreitend gewesen sein, daß er mit dem Röntgenbild nicht erfaßt werden konnte. Das Vorhandensein der Spangen beweist aber, daß es sich tatsächlich abgespielt hat. Schwierig zu entscheiden ist die Frage, ob die Erkrankung von den Wirbelkörpern, den Gelenken oder den Zwischenwirbelscheiben ausgegangen ist. Mann könnte jedoch mit Schipporeit zu der Annahme neigen, daß anfänglich eine Erkrankung einer Intervertrebralscheibe oder zweier benachbarter Wirbelkörper an ihrer oberen bezw. unteren Fläche bestanden hat, die nur geringe Formveränderungen hervorrief. Brückenförmige Neubildungen von Knochengewebe werden ja nur dann entstehen, wenn korrespondierende Punkte zweier Wirbel in gleicher Weise durch Reize zur Knochenneubildung angeregt werden. Da jedoch die Tuberculose der Knochen und Gelenke an sich nicht die Fähigkeit besitzt, solche Knochenneubildungen anzuregen, wie etwa die Osteomyelitis oder Syphilis, muß zur Erklärung ihrer Entstehung noch ein zweites Moment herangezogen werden. Man könnte hier nun wieder, analog den Verhältnissen bei der Spondylitis deformans, an die auch schon durch geringfügige Prozesse an der fein ausbalanzierten Wirbelsäule veränderten statischen Verhältnisse denken, um so das Zustandekommen dieser knöchernen

Spangen auch für die Tuberkulose der Wirbelsäule zu erklären.

Fragt man sich nun nach dem Sinne dieser augenscheinlich von der Natur zu einem bestimmten Zwecke angelegten Veränderungen, so ist dazu Folgendes zu sagen: Die Knochenspangen zeigen unverkennbar das Bestreben, sich funktionell den gestörten statischen Verhältnissen an der Wirbelsäule anzupassen; sie wirken entlastend und ruhigstellend und bei genügender Fähigkeit des Körpers, sie stark genug auszubilden, können sie sehr wohl imstande sein, die Entstehung etwa eines Gibbus zu verhindern, den tuberculösen Prozeß zu hemmen und schließlich auch zur Ausheilung zu bringen, wenn es ihnen auch bei schwerer und schneller verlaufenden Erkrankungen nicht immer gelingt, dem Prozeß Einhalt zu bieten.

Am vollkommensten ist der Versuch der Selbstheilung dem Körper natürlich gelungen, wenn es zur Bildung starker brückenförmiger Exostosen gekommen ist.

Zusammenfassend kann schließlich gesagt werden, daß der Hauptsitz der tuberculösen Entzündung an der Wirbelsäule die untere Brust- und obere Lendenwirbelsäule ist, wobei das männliche Geschlecht prozentual stärker beteiligt ist als das weibliche und die größere Hälfte aller Erkrankungen in das 1. und 2. Dezennium fällt.

Zur Verbindung zweier Wirbel durch knöcherne Spangen, die sich bei unseren Fällen von Spondylitis tuberculosa ebenfalls stets am Uebergang der Brust zur Lendenwirbelsäule bezw. an der oberen Lendenwirbelsäule fanden, kommt es aus den verschiedensten Ursachen. Wir finden brückenartige Exostosen bei senilen, traumatischen und professionellen Kyphosen, ferner stets bei Spondylitis deformans.Weiter geben sie einer durch Spondylitis auf infektiöser Grundlage geschädigten Wirbelsäule den durch die Zerstörung des Wirbelkörpers verlorengegangenen Halt wieder, wie bei Spondylitis typhosa und tuberculosa. Darüber hinaus kommt es bei Spondylitis tuberculosa zur

Bildung von knöchernen Spangen und Brücken zwischen zwei Wirbeln auch schon, wenn klinisch und röntgenologisch noch nicht erfaßbare Veränderungen die Statik der Wirbelsäule stören.

Das Auftreten solcher Spangen und ihr Nachweis auf der Röntgenplatte erstreckt sich nur auf Patienten im Alter von 21 bis 60 Jahren und kann differentialdiagnostisch zur Auswertung der verschiedenen zur Versteifung der Wirbelsäule führenden Erkrankungen, da bei allen vorkommend, nicht verwertet werden.

Zum Schluß ist es mir eine angenehme Pflicht, Herrn Prof. Dr. A. Läwen für die Anregung zu dieser Arbeit und die gütige Ueberlassung der Krankengeschichten und Röntgenbilder meinen ehrerbietigsten Dank auszusprechen. Ferner bin ich Herrn Privatdozent Dr. O. Wiedhopf für die weitgehende Unterstützung und Beratung bei Anfertigung der Arbeit zu großem Dank verpflichtet.

Literatur.

1. *Albanese, A*: „Ueber die Skelettveränderungen der Wirbelsäule im Krankheitsverlauf der tuberculösen Spondylitis." Arch. di ortop. Bd 38, H. 3. Ref. Zentralorg. Bd. 25.
2. *Alfer*: „Die Häufigkeit der Gelenk- und Knochentuberculose in Beziehung auf Alter, Geschlecht, Stand Erblichkeit." Bruns Beitr. f. kl. Chir. Bd. 8.
3. *Anschütz*: „Ueber die Versteifung der Wirbelsäule." Mitteil. a. d. Grenzgeb. d. Med. u. Chir. Bd. 19, H. 4/5.
4. *v. Bechterew*: Steifigkeit der Wirbelsäule und ihre Verkrümmung als besondere Krankheitsform. Neurol. Ztrlbl. 1893.
5. *Beck, E.*: Ueber die Behandlung der chirurgischen Tuberkulosen in eigenen Anstalten und Krankenhausabteilungen. Berl. kl. Wschr. 1918, Nr. 31.
6. *v. Billroth u. Menzel*: Ueber die Häufigkeit der Karies in den einzelnen Knochen. Arch. f. klin. Chir. Bd. 12.
7. *Bittdorf*: Kasuistische Beiträge zur Spondylitis typhosa Fortschr. aus d. Geb. d. Röntgenstrahlen. Bd. 24, 1916/17.
8. *Bonhoure*: La spondylie typhique. Thèse de Paris 1914.
9. *Brenner*: Ueber klinisch latente Wirbeltuberkulose. Frankf. Zschr. f. Path. Bd. 1, H. 2
10. *Brüning*: Diagnose und Therapie der Wirbelsäulentuberkulose. Dtsch. Med. Wschr. Jg. 50, Nr. 14.
11. *Castelli, C.*: Contributo clinico alle spondilosi familiari Rif. med. Jg. 36, Nr. 30. Ref. Ztrl. Org. Bd. 10.
12. *Cofield, R. B.*: Bone bridging in tuberculosi of the spine. Journ. of Americ. med. assoc. Bd. 79, Nr. 17. Ref. Ztrlorg. Bd. 20.
13. *Cofield, R. B.*: Hypertrophie bone changes in tuberculous spondylitis. Journ. of bone a joint surg. Bd. 4, Nr. 2. Ref. Ztrlorg. Bd. 19.
14. *Delchef:* Traitement chirurgical du mal Pott. Scalpel Jg. 76, Nr. 25. Ref. Ztrlorg. Bd. 24.
15. *Dollinger:* Zur Behandlung der tuberculösen Wirbelsäulenentzündung. Stuttgart 1896.
16. *Egis*: Ueber Spondylitis tuberculosa des unteren Abschnittes der Wirbelsäule. Diss. Bern 1897.

17. *Fluß*: Ueber Spondylitis im Gefolge akuter Infektionskrankheiten. Sammelref. Ztrlbl. f. d. Grenzgeb. 1905, Bd. 8.
18. *Fränkel, E.*: Ueber chronische Wirbelsäulenversteifung mit besonderer Berücksichtigung der sogen. Spondylose rhizomelique. Hamburg med. Ueberseehefte. Jg. 1, S. 155.
19. „ Ueber chronisch ancylosierende Wirbelsäulenversteifung. Fortschr. a. d. Geb. d. Röntgenstrahlen. 1903. Bd. 7, 1907, Bd. 11.
20. „ Bemerkungen über Wirbelsäulenversteifungen. Münch. med. Wochschr. 1914, Nr. 25.
21. „ Ueber Knochenmark und Infektionskrankheiten. Münch. med. Wochenschr. 1902, Nr. 14.
22. „ Ueber Erkrankungen des roten Knochenmarkes der Wirbel bei Abdominaltypus. Mitteila. d. Grenzgeb. d. Med. u. Chir. Bd. 1903.
23. „ Ueber Erkrankungen des roten Knochenmarkes, bes. d. Wirbel unb Rippen, bei akuten Infektionskrankh. ebenda Bd. 12, 1903.
24. *Gallus, H.*: Ueber Spondylitis typhosa. Fortschr. a. d. Geb. d. Röntgenstrahlen, Bd. 28, H. 1.
25. *Gaucher u. Bory*: A propos de deux cas de mal vertebral syphilitique suboccipital. Anal. des malad. vénér. Jg. 9, Nr. 4.
26. *Gaudefroy*: Contribution á l'étude des complications osseuses de la fièvre typhoide èt spondylite. Thèse de Lille 1913, Nr. 10.
27. *Geilinger*: Lehre von der ancylisierenden Spondylitis mit besonderer Berücksichtigung ihrer Beziehungen zur Spondylitis deformans. Zschr. f. orthopäd. Chir. Bd. 38, H. 1 und 2.
28. *Grieb, K.*: Die chronisch ancylosierende Spondylitis und ihre Beziehungen zur Tuberkulose. Zschr. f. Tuberkulose Bd. 37, H.5.
29. *Hayashi u. Matsuoka*: Bericht über 700 Fälle von Spondylitis tuberculosa. Zschr. f orthopäd. Chir. Bd. 30, H. 3/4.
30. *v. Holst*: Neue Untersuchungen zur Frage des Röntgenbildes der Spondylitis nach Fleck- und Rückfallfieber (Verh. d. Moskauer Röntgenges. v. 23. 10. 23). Ref. Ztrlorg. Bd. 26.
31. „ Die Spondylitis nach Fleck- und Rückfallfieber im Röntgenbild. Zschr. f. orthopäd. Chir. Bd. 46, H. 3.
32. *Hugelshofer*: Ueber Spondylitis mit besonderer Berücksichtigung des späteren Verlaufes derselben. Diss. Basel 1904.
33. *Leiner*: Ueber posttyphöse Lokalisation und ihre spezifische Behandlung. Med. Kl. 1916, Nr. 30.
34. *Lernbecher*: Ueber seitliche Wirbelaufnahmen bei Spondylitis tuberculosa. Fortschr. a. d. Geb. d. Rö. Str. Bd. 27, H. 6.
35. *Lexer*: Die Behandlung der chirurgischen Tuberkulose. Dtsch. Med. Wochschr. Jg. 47. 1921.

36. *Lobett:* La crura della spina coll' analisi di 1792 casi. Arch. di orthopedia Jg. 25, 1908, Nr. 1.
37. *Löffner:* Die Pathologenese und Therapie der Spondilitis tuberculosa. Ergebn. d. Chir. u. Orthopäd. Bd. 15, 1922.
38. *Lorey:* Ueber Spondylitis typhosa. Fortschr. a. d. Geb. d. Rö. Str. Bd. 28, H 1. 1921.
39. *Lorenz:* Die Spondylitis. Diss, Würzburg 1895.
40. *Lyon:* Wirbelerkrankungen in der Typhusrekonvaleszenz. Med. Klinik 1915.
41. „ Wirbelerkrankung nach Paratyphus A. Münch. Med. Wschr. 1917, Nr. 17.
42. „ Spondylitis typhosa. Berl. Kl. Wschr. Jg. 58, Nr. 18, 1921.
43. *Magnus Levy:* Ueber chronische Steifigkeit der Wirbelsäule. Mitteila. d. Grenzgeb. 1902, Bd. 9.
44. *Mehlhorn:* Ueber die von 1899-1903 in Kiel behandelten Fälle von Spondylitis. Diss. Kiel 1903.
45. *Müller, W.:* Experimentelle Untersuchung über die Entstehung der tuberkulösen Knochenherde. Dtsch. Zschr. f. Chir. 1887, Bd. 25.
46. *Mohr:* Zur Statistik der Spondylitis. Diss. 1886.
47. *Nebel:* Behandlung der Rückgratsverkrümmungen. Samml. klin. Vortr. Nr. 277-278.
48. *zur Nedden:* Ueber die von 1890 bis 1916 in Göttingen behandelten Fälle von Spondylitis tuberculosa. Bruns Beitr. Bd. 117.
49. *Peltesohn:* Ueber Spondylitis typhosa. Zschr. f. orthopäd. Chir. 1908, Bd. 19.
50. *Pied, H.:* Deux nouveaux cas de mal Pott syphilitique. Semaine méd. Jg. 34, Nr. 15. Ref. Ztrlorg. Bd. 5.
51. *Ponfick:* Ueber Metastasen und deren Heilung. Berl. kl. Wschr. 1893, Nr. 46.
52. *Quincke:* Zur Pathologe des Abdominaltypus. Berl. kl. Wschr. 1894. Nr. 15.
53. *Quincke:* Ueber Spondylitis typhosa. Mitteil. a. d. Grenz. geb. Bd. 4.
54. „ Spondylitis infektiosa. ebenda. 1903. Bd. 11.
55. „ Ueber Spondylitis. ebenda 1922, Bd. 34, H. 5.
26. *Reye:* Spondylitis infektiosa. Münch. med. Wschr. 1913, p. 713.
57. *Rosenfeld:* Von der Lokalisation der Tuberkulose in den Wirbeln. Diss. Berlin 1913.
58. *Sander:* Ein Fall von akuter Spondylitis genorrhoica. Münch. med. Wschr. Jg. 60, Nr. 33.
59. *Schmidt:* Die Diagnose der Spondylitis im Röntgenbild. Schweiz. Med. Wschr. Jg. 54, Nr. 35. Ref. Ztrlorg. Bd. 30.

60. *Schipporeit*: Ueber einen Fall von Spangenbildung an der Lendenwirbelsäule bei Spondylitis tuberculosa. Klin. Wschr. Jg. 1 Nr. 47, 1922.
61. *Schleyer*: Ueber chronische Wirbelsäulenversteifung. Fortschr. a. d. Geb. d. Rö. Str. Bd. 10, 1906.
62. *Schwank*: Zur Frühdiagnose der Spondylitis. Münch. med. Wschr. 1921, Nr. 26.
63. *Seemann, O.*: Ueber Verlauf und Ausgang der Spondylitis. Beitr. Bd. 87, H. 1.
64. *Sigal*: Ueber Spondylitis des oberen Abschnittes der Wirbelsäule. Diss. Bern. 1897.
65. *Spitzy*: Zur Diagnostik der Knochen- und Gelenktuberkulose. Med. Kl. Jg. 17, Nr. 1.
66. *Straube*: Ueber die Behandlung der Spondylitis tuberculosa in Leysin und die damit erzielten Resultate. Dtsch. Zschr. f. Chir. Bd. 119, H. 5/6.
67. *v. Strüpell*: Spezielle Pathologie und Terapie. Münch. med. Wschr. 1914, Nr. 20.
68. *Taylor*: Treatement of Pott'disease. Philadephia 1888.
69. *Tozki*: Spondylitis als Komplikation des Ileotyphus, Recurrens und Flecktyphus. Diss. Univ. Simferopol 1921. Ref. Ztrlorg. Bd. 18.
70. *Troell*: Another case of spondylitis typhosa. Acta. radiolog. Bd. 2, H. 6. 1923. Ref. Ztrlorg. Bd. 28.
71. *Turner*: An unusual case of thypoid spine with symptoms of spinale cord affection. Brit med. journ. 1923, Nr. 3239. Ref. Ztrlorg. Bd. 22.
72. „ Die natürlichen Maßnahmen des Organismus gegen den Zusammenbruch der Wirbelsäule bei Spondylitis tuberculosa. Verh. d. russ. Pirogoff-Ges. St. Petersburg 1921, Ref. Ztrlorg. Bd. 18.
73. *Valtancoli*: La tuberculosi della collonna vertebrale. Picherche statistiche sorpra 1004 casi observati all'instituto Rizzoli. Cir. di org. di moviment Bd. 5, H. 2. Ret. Ztrlorg. Bd. 13.
74. *Vulpius*: Zur Stastistik der Spondylitis. Arch. f. kl. Chir. Bd. 58.
75. *Wenzel*: Ueber einen Fall hochgradigster Ancylose der Wirbelsäule. Münch. med. Wschr. 1914, Nr. 19.
76. *Woerner*: Spondylitis deformans bei Paratyphus A. Berl. kl. Wschr. 1918, Nr. 51.
77. *Woloshinski*: Ein Fall von Gibbus syphiliticus. Dtsch. med. Wochschr. Jg. 46, Nr. 10.
78. *Wullstein*: Spondylitis und Spondylarthritis tuberculosa. Handb. d. orthopäd. Chir. v. Joachimsthal.

Lebenslauf.

Am 4. Dezember 1901 wurde ich, *Ludwig Neuaörffer*, in Niederlinxweiler Kr. St. Wendel (jetzt Saargebiet) als Sohn des Pfarrers *Ludwig Neudörffer* und seiner Ehefrau *Johanna* geb. *Bleines* geboren. Meinen ersten Schulunterricht erhielt ich in der Volksschule meines Geburtsortes und später, infolge Versetzung meines Vaters nach Wadern und dann nach Flammersfeld, in den Schulen dieser Orte. Im September 1913 wurde ich nach entsprechender häuslicher Vorbildung an der Rektoratschule in Altenkirchen (Westerwald) in Quarta aufgenommen und siedelte 2 Jahre später auf das Gymnasium in Traben-Trarbach (Mosel) über, das ich im Februar 1921 mit dem Zeugnis der Reife verließ. Im Sommersemester 1921 begann ich das Studium der Medizin an der Universität Marburg und bestand hier die ärztliche Vorprüfung am 5. November 1923. Im Sommersemester 1924 und Wintersemester 1924/25 studierte ich in Berlin, dann wieder in Marburg und bestand hier vor der ärztlichen Prüfungskommission die ärztliche Prüfung am 11. Juni 1926. Vom 15. Juli bis 31. Dez. 1926 war ich als Medizinalpraktikant an der Chirurgischen Universitätsklinik in Marburg (Prof. Dr. *Läwen*) tätig und bin seitdem in gleicher Eigenschaft an der Medizinischen Universitäts-Poliklinik Marburg (Prof. Dr. E. *Müller*).

Als Lehrer verehre ich:

in Marburg:

von Auwers, Benninghoff, Bonhoff, Burckhardt, Claußen, Dittler, Dold, Freudenberg, Göppert, Gürber, Hildebrand, F. B. Hofmann †, Kehl, Kehrer, Korschelt, Krollpfeiffer, Kutscher, Läwen, Moog, E. Müller, Nordhausen, Ruete, Schäfer, Schall, Scharnke, Schenk, Schwenkenbecher, Stargardt†, Sterts, Strecker, Take †, Uffenorde, Veit, Versé, Wiedhopf, Wieloch, Zangemeister.

in Berlin:

Axhausen, Bickel, Bier, Blumenthal, Bonhoeffer, Franz †, Friedenthal Hahn, Hamburger, Heymann, His, Kohler, Kopsch, Korff-Petersen, Fr. Kraus, Kuffler, L. Lewin, Lubarsch, Munk, W. Nagel, Westenhöfer.